FACULTÉ DE MEDECINE DE PARIS

ANNEE 1962 N° 841

THESE

POUR LE

DOCTORAT EN MEDECINE

(Diplôme d'Etat)

PAR

DELAGE, PAULE

Externe des Hôpitaux de PARIS

Née le 24 Avril 1932 à PARIS

Présentée et soutenue publiquement le

LE SYNDROME DE PIERRE ROBIN CHEZ LE NOUVEAU-NÉ

PRESIDENT : MONSIEUR LE PROFESSEUR M. LELONG

Roger VEZIN - 48, rue de la Santé - PARIS

FACULTÉ DE MEDECINE DE PARIS

ANNEE 1962 N°

THESE

POUR LE

DOCTORAT EN MEDECINE

(Diplôme d'Etat)

PAR

DELAGE, PAULE

Externe des Hôpitaux de PARIS

Née le 24 Avril 1932 à PARIS

Présentée et soutenue publiquement le

LE SYNDROME DE PIERRE ROBIN CHEZ LE NOUVEAU-NÉ

PRESIDENT : MONSIEUR LE PROFESSEUR M. LELONG

Roger VEZIN - 48, rue de la Santé - PARIS

R. UNIV.
BIBLIOTHEEK
LEIDEN

1 - 2 - 1962

PROFESSEURS HONORAIRES :

MM. ALAJOUANINE (T.), AUBIN (A.), BENARD (H.), BULLIARD (H.), CADENAT (F.), CHABROL (E.), CHAMPY (C.), DEBRE (R.), FEY (B.), GASTINEL (P.), HALPHEN (E.), HAZARD (R.), HEUYER (G.), LANTUEJOUL (P.), LAROCHE (G.), LEVY-SOLAL (E.), LIAN (C.), MATHIEU (P.), MOCQUOT (P.), MONDOR (H.), MONOD (R.), MOREAU (R.), MOULONGUET (P.), OLIVIER (E.), PASTEUR VALLERY RADOT, PETIT-DUTAILLIS (D.), QUENU (J.), RICHET (C.), SENEQUE (J.), STROHL (A.), TANON (L.).

DOYEN . . . . . L. BINET
Membre de l'Institut

1er ASSESSEUR . . . . . Jean VERNE
2e ASSESSEUR . . . . . Gaston CORDIER

P R O F E S S E U R S

1° - CHAIRES DE SCIENCES FONDAMENTALES

a.- Professeurs titulaires :

	MM.
ANATOMIE	DELMAS (A.)
ANATOMIE PATHOLOGIQUE	DELARUE (J.)
ANESTHESIOLOGIE	BAUMANN (J.)
BIOCHIMIE MEDICALE	JAYLE (M.F.) SCHAPIRA (G.)
BIOLOGIE APPLIQUEE A L'EDUCATION PHYSIQUE & AUX SPORTS	CHAILLEY-BERT (P.)
BIOLOGIE MEDICALE	FAUVERT (R.)
CANCEROLOGIE MEDICALE ET SOCIALE	BERNARD (J.)
EMBRYOLOGIE	GIROUD (A.)
HISTOIRE DE LA MEDECINE & DE LA CHIRURGIE (Lariboisière)	N ...
HISTOLOGIE	VERNE (J.)
HYGIENE ET MEDECINE PREVENTIVE	JOANNON (P.)
MEDECINE DU TRAVAIL	DESOILLE (H.)
MEDECINE LEGALE	PIEDELIEVRE (R.)
MICROBIOLOGIE (Bactériologie et Virologie)	FASQUELLE (R.)
PARASITOLOGIE	GALLIARD (H.)

	MM.
PATHOLOGIE CHIRURGICALE	HUGUIER (J.)
PATHOLOGIE EXOTIQUE	LAVIER (G.)
PATHOLOGIE EXPERIMENTALE ET COMPAREE	MERKLEN (F.P.)
PATHOLOGIE MEDICALE	MILLIEZ (P.)
PATHOLOGIE RESPIRATOIRE	TURIAF (J.)
PATHOLOGIE & THERAPEUTIQUE GENERALES	BOUDIN (G.)
PHARMACOLOGIE	CHEYMOL (J.)
PHYSIOLOGIE	BINET (L.)
	BARGETON (D.)
PHYSIOLOGIE & PATHOLOGIE OBSTETRICALE	LEPAGE (F.)
PHYSIQUE MEDICALE	DOGNON (A.)
	DJOURNO (A.)
RADIOLOGIE MEDICALE	DESGREZ (H.)
TECHNIQUE CHIRURGICALE & CHIRURGIE EXPERIMENTALE	N ...
THERAPEUTIQUE	CONTE (M.)

b.- Professeurs à titre personnel :

BIOCHIMIE MEDICALE	DESGREZ (P.)
	POLONOVSKI (J.)
BIOLOGIE MEDICALE	BOURLIERE (F.)
EMBRYOLOGIE	TUCHMANN (H.)
HYGIENE & MEDECINE PREVENTIVE	DEPARIS (M.)
PARASITOLOGIE	BRUMPT (L.C.)
PATHOLOGIE CHIRURGICALE	LAURENCE (G.)
PHARMACOLOGIE	LEVY (Melle J.)
PHYSIOLOGIE	PARROT (J.)
PHYSIQUE MEDICALE	KELLERSHOHN (L.)

2° - CHAIRES DE SCIENCES CLINIQUES

a.- Professeurs titulaires :

CLINIQUE CARCINOLOGIQUE CHIRURGICALE (Necker)		REDON (H.)
CLINIQUE CARDIOLOGIQUE (Broussais)		MOUQUIN (M.)
CLINIQUES CHIRURGICALES	Beaujon	LORTAT-JACOB (J.L.)
	Cochin	LEGER (L.)
	Hôtel-Dieu	PATEL (J.)
	Pitié	CORDIER (G.)
	Saint Antoine	GOSSET (J.)
	Salpêtrière	SICARD (A.)
	TENON	OLIVIER (Cl.)

Histoire de la Médecine et de la Chirurgie (Lariboisière)	MM. SEZE (S. de)
Histologie	VERNE (J.)
Hygiène et Clinique de la première enfance (Trousseau)	TURPIN (R.)
Hygiène et Médecine préventive	JOANNON (P.)
Hygiène et Médecine préventive (Prof.à titre pers.)	DEPARIS (M.)
Médecine du travail	DESOILLE (M.)
Médecine légale	PIEDELIEVRE (R.)
Parasitologie	GALLIARD (H.)
Pathologie chirurgicale	COUVELAIRE (R.)
Pathologie exotique	LAVIER (G.)
Pathologie expérimentale et comparée	MERKLEN (F.P.)
Pathologie médicale	MILLIEZ (P.)
Pathologie et thérapeutique générales	GARCIN (R.)
Pharmacologie	CHEYMOL (J.)
" (Prof. à titre personnel)	LEVY (Melle J.)
Physiologie	BINET (L.)
" (Prof. à titre personnel)	BARGETON (D.)
Physique médicale	DOGNON (A.)
" " (Prof. à titre personnel	DJOURNO (A.)
Radiologie médicale	DESGREZ (M.)
Technique chirurgicale et Chirurgie expérimentale	LEGER (L.)
Thérapeutique	BROUET (G.)

II.- PROFESSEURS SANS CHAIRE, PROFESSEURS AGREGES

Anatomie	DABROL (C.)
	COUINAUD (C.)
	OLIVIER (G.)
Anatomie Pathologique	Melle GAUTHIER-VILLARD(P.) Pr. s. ch.
	MM. BUSSER
	GOUYGOU (Ch.)
	ORCEL (L.)
	PAILLAS (J.)
Anesthésiologie	VOURC'H
Bactériologie	NEVOT (A.)Pr. s.ch.
	BARBIER (P.)
	CHRISTOL (D.)
Biochimie médicale	DESGREZ (P.) (Pr. s. ch.)
	POLONOVSKI (J.) M. conf.

	MM.
Biologie appliquée à l'Ed.Physique et aux Sports	PLAS (F.)
Carcinologie	DENOIX (P.)
	MATHE (G.)
Dermato-Syphiligraphie	DUPERRAT (B.)
Electro-Radiologie	LEDOUX-LEBARD (G.)
Embryologie	TUCHMANN-DUPLESSIS (H.)
	Pr. s. ch.
Hématologie	BILSKI-PASQUIER
	DAUSSET (J.)
Histologie	COUJARD (R.)
	Pr. s. ch.
	MAROIS (M.)
	RACADOT (J.)
Hydrologie	CORNET (A.)
Hygiène	BOYER (J.)
	Pr. s. ch.
	Mme CORRE-HURST(L.)
Maladies infectieuses	MM. BASTIN (R.)
	DUPONT (V.)
Médecine Légale	DEROBERT (L.)
	Pr. s. ch.)
	HADENGUE (A.)
	FOURNIER (E.)
	GUENIOT (M.)
Médecine du Travail	ALBAHARY (C.)
Neurologie	DERMITTE (F.)
Obstétrique	GRANJON (A.)
	HERVET (E.)
	LE DORIER (G.)
	MORIN (P.)
	MUSSET (R.)
	ROBEY (M.)
	TROYER-ROZAT (J.)
Ophtalmologie	BREGEAT (P.)
	SARAUX (H.)
Orthopédie	JUDET (R.)
	RAMADIER (J.)
Oto-rhino-laryngologie	DEBAIN (J.)
Parasitologie	BRUMPT (L.C.)
	Pr. s. ch.
	CHABAUD (A.)
Pathologie Chirurgicale	BARCAT (J.)
	BINET (J.P.)
	CROUCHOIX (J.)
	CHATELIN(C.L.)

Pathologie chirurgicale (suite)	DUBOST (CH.)
	DUBOST (Cl.)
	FAUREL (J.)
	FLABEAU (F.)
	GERMAIN (A.)
	LOYGUE (J.)
	MERCADIER
	PERROTIN (J.)
	ROBERT (H.)
	THOMERET (G.)
Pathologie exotique	SCHNEIDER (J.)
	CROSNIER (J.)
Pathologie expérimentale	HARTMANN (L.)
	LOEPER (J.)
	MAURICE (J.)
	RICHET (G.)
Pathologie médicale	AUSSANNAIRE (M.)
	BOUR (H.)
	BOUVIER (J.)
	BOUVRAIN (Y.)
	BRICAIRE (H.)
	BRISSAUD (H.)
	BROCARD (H.)
	BUGE (A.)
	CASTAIGNE (P.) M.Conf.
	CATINAT (J.)
	CONTAMIN (F.)
	COURY (C.)
	FREZAL (J.)
	HOUSSET (E.)
	LAROCHE (Cl.)
	LESOBRE (R.)
	MACREZ (C.)
	NICK (J.)
	PEQUIGNOT(H.) Pr.s.ch.
	ROYER (P.)
	WOLFROMM (R.)
Pédiatrie-Puériculture	JOSEPH (R.)
	MANDE (R.)
	MOZZICONACCI (P.)
	POLONOVSKI (C.)
	ROSSIER (A.)

	MM.
Pharmacologie	BOISSIER (J.) LECHAT (P.)
Physiologie	DEJOURS (P.)
Physique médicale	GOUGEROT (L.) M. Conf. Pr.s.ch. KELLERSHOHN
Pneumo phtisiologie	KREIS (B.)
Psychiatrie	PICHOT (P.)
Psychiatrie infantile	DUCHE (D.)
Rhumatologie	DELBARRE (F.)
Stomatologie	CERNEA (P.) CHAPUT (Mme A.) M.C. Agreg. GRELLET (M.)
Thérapeutique	CHASSAGNE (P.) LAMOTTE (M.)
Urologie	QUENU (L.)

III.- PROFESSEURS SANS CHAIRE ET AGREGES CHARGES DE COURS DE CLINIQUE ANNEXE à titre permanent

Anatomie	DEBEYRE
Clinique chirurgicale	ABOULKER (P.) AMELINE (A.) Pr. s. ch. HUGUIER (J.) OLIVIER (C.) PADOVANI (P.) POILLEUX (F.) ROUX (M.) VERNE (J.M.)
Clinique médicale	DOMART (A.) PERRAULT (M.) RAMBERT (P.) THIEFFRY (S.)
Clinique obstétricale	GRASSET (J.) MAYER (M.) RAVINA (J.)

Clinique ophtalmologique	DESVIGNES (P.) OFFRET (G.)
Clinique oto-rhino-laryngologique	MADURO (R.)
Clinique pédiatrique et puériculture	LAPLANE (R.)
Clinique psychiatrique	BARUK (H.)
Clinique urologique	KUSS (R.)
Médecine légale	GAULTIER

IV.- PROFESSEURS DETACHES DANS LES UNIVERSITES ETRANGERES

Bactériologie	HAUDUROY (P.) Pr.s.ch.
Pathologie chirurgicale	RUDLER (J.) Pr.s.ch.

V.-CHARGES DE COURS D'HYGIENE SCOLAIRE ET UNIVERSITAIRE

BOLTANSKI (E.)
LAUNAY (C.)

Secrétaire Général de la Faculté M.LENA (J.)

Secrétaires Mme BEURLAND (H.), Melle CHAINTREUIL (G.) Mme ROCHE (L.)

Conservateur en Chef M. le Docteur HAHN (A.)

Conservateur Melle DUMAITRE (P.)

Bibliothécaires Mme CONTET (J.) FORGET (F.)
Melles LAURENT (H.), LE NOIR (G.), QUIEVREUX (E.)

Par délibération en date du 9 Décembre 1798, l'Ecole a arrêté que les opinions émises dans les dissertations qui lui seront présentées doivent être considérées comme propres à leurs auteurs et qu'elle n'entend leur donner aucune approbation ni improbation.

A MES PARENTS

A MA FAMILLE

A MES AMIS

A Monsieur le Professeur LELONG

Médecin de l'Hôpital Saint-Vincent-de-Paul

Qui a bien voulu nous faire l'honneur de présider cette thèse.

Qu'il trouve ici l'expression de nos respectueux sentiments.

A Monsieur le Professeur Agrégé ROSSIER

Médecin des Hôpitaux

Qui nous a inspiré le sujet de cette thèse et dont l'enseignement nous a beaucoup aidé dans nos études pédiatriques.

Qu'il trouve ici l'expression de notre profonde reconnaissance.

A Monsieur le Docteur PSAUME

Qui a bien voulu guider notre travail.

A MES MAITRES D'EXTERNAT

Monsieur le Professeur BROCQ

Monsieur le Docteur FRILEUX

Monsieur le Professeur Agrégé MAHOUDEAU

Monsieur le Professeur AUBRY

Monsieur le Docteur SERINGE

Monsieur le Professeur TURPIN

Monsieur le Professeur MOZZICONNACCI

Monsieur le Docteur GRENET

Monsieur le Professeur CATHALA

Monsieur le Professeur LAPLANE

PLAN

INTRODUCTION

HISTORIQUE

EMBRYOLOGIE :

- syndrome du premier arc branchial
- pathogénie des divisions du voile
- malformations associées.

OBSERVATIONS : 12 cas récents

ETIOLOGIE

SIGNES CLINIQUES

- majeures : . troubles respiratoires
  . troubles de la déglutition
- morphologie : . division palatine
  . rétrognathisme
  . glossoptose

EVOLUTION

- spontanée
- après traitement
- suivant les malformations associées

FORMES CLINIQUES

- mineures
- avec malformations associées

DIAGNOSTIC

- atrésie de l'oesophage
- les défaillances respiratoires aiguës du nouveau-né
- malformations du massif facial

TRAITEMENT

a.- Moyens :

- médical : . procubitus ventral
  . tétée orthostatique
- chirurgical : . méthode de DOUGLAS
  . méthode de DUHAMEL
  . méthode de ROUTLEDGE
- orthondontique

b.- Indications

c.- Résultats

CONCLUSION

INTRODUCTION

Depuis ces dernières années, nous retrouvons dans la littérature étrangère, en particulier américaine et italienne, plusieurs articles de Pédiatrie consacrés au Syndrome que Pierre ROBIN avait décrit en France en 1923. Cependant, c'est vainement que l'on cherchait ce syndrome dans les traités de Pédiatrie du pays de son auteur.

Les raisons de l'oubli relatif qui entoure ce syndrome tiennent sans doute au fait que Pierre ROBIN, parti d'une observation clinique précise, avait élargi démesurément le cadre de la glossoptose, lui attribuant la responsabilité de nombreuses hypotrophies de la petite enfance et même de l'adolescence.

Monsieur le Professeur Agrégé LELONG, Monsieur le Professeur Agrégé PETIT et Monsieur le Professeur Agrégé ROSSIER se sont particulièrement intéressés à plusieurs cas de Syndrome de Pierre ROBIN chez le nourrisson.

Ils ont bien voulu, ainsi que Monsieur le Professeur Agrégé LAPLANE et Monsieur le Professeur Agrégé CHIGOT, nous permettre d'étudier dans leurs services plusieurs observations de ce syndrome. Guidés dans notre travail, par Monsieur le Professeur ROSSIER et Monsieur le Docteur PSAUME, nous nous occuperons ici du syndrome de Pierre ROBIN chez le nouveau-né. Il réunit la triade suivante :

- hypotrophie de la mandibule,
- glossoptose,
- division palatine,

et s'accompagne souvent de troubles respiratoires aigus.

Ce syndrome peut avoir une évolution dramatique posant un problème d'urgence au pédiatre car il réalise parfois un tableau de grande défaillance respiratoire aiguë du nouveau-né.

HISTORIQUE

Il est difficile de dire à qui revient exactement la description princeps du Syndrome de Pierre ROBIN. Chez le nouveau-né, les premières descriptions sont dues à LANNELONGUE (1891) qui note la fissure palatine et l'arrêt de développement du maxillaire inférieur ; SHUKOWSKI (1911) observe les crises d'asphyxie et propose la suture de la langue à la lèvre inférieure. BRINDEAU , en 1922, donne une observation très précise : le nouveau-né présente des épisodes asphyxiques qui ne cèdent qu'au relèvement quasi permanent , à la main, de la mâchoire inférieure.

GLADSTONE et WAKELEY, en 1923, mentionnent le développement défectueux de l'arc mandibulaire. Mais, c'est vraiment Pierre ROBIN qui, en 1923, émet la première conception du syndrome associant micrognathie et glossoptose. Il signale d'abord cette association chez le nourrisson, mais étend par la suite sa conception chez le grand enfant. En 1934, un article publié dans l'American Journal of Diseases of Children, donne une large place à ce syndrome dans le premier âge et le fait connaître aux U.S.A.

ROBIN fait figure de précurseur quand il préconise la têtée en orthostatisme, cou tendu , menton en avant, et le maintien de cette position pendant 10 minutes après la têtée, pour lutter contre les vomissements habituels de tels enfants. Il souligne également l'avantage de tenir le bébé couché sur le ventre pour entraîner la bascule en avant de la langue ptosée et éviter l'aspiration du lait dans les trompes d'Eustache ou dans les voies aériennes , facteurs d'otites ou de bronchopneumonies. Enfin, il rapporte l'athrepsie de ces nourrissons à l'infection inévitable à cette époque et aux difficultés d'alimentation. On laissera dans l'oubli les méfaits , non seulement respiratoires, mais musculaires,osseux, trophiques et endocriniens que Pierre ROBIN, par la suite, a attribué à la glossoptose en élargissant le cadre de ce syndrome au grand enfant.

Presque à la même époque, LENSTRUP (1925) décrit 5 cas associant, chez le nouveau-né, rétrognathie , fissure palatine, glossoptose et crises de cyanose. Il note l'effet favorable de la position ventrale. ELEY et FARBER, en 1930, retrouvent la même association chez le nouveau-né et font des suggestions thérapeutiques analogues, auxquelles ils ajouteront différents procédés de traction médanique sur le maxillaire inférieur. V. VEAU, en 1931, observe chez un foetus de 8 mois l'inclusion de la langue dans les fosses nasales : il fait de la rétroposition du maxillaire inférieur, lui-même peu développé, une conséquence de cette malposition linguale. En 1933, DAVIS et DUNN imaginèrent de fixer un rebord au biberon qui viendrait s'appuyer contre la lèvre supérieure et forcerait le bébé à avancer la mâchoire inférieure en têtant. Ces auteurs espéraient ainsi stimuler le développement en avant du maxillaire inférieur. Ils eurent le mérite de signaler que l'hypotrophie mandibulaire étant un des facteurs des crises de cyanose chez le nouveau-né. En 1950, SJOLIN montre qu'il convenait d'aider seulement le nouveau-né à surmonter les difficultés initiales de respiration et de nutrition. La même année, DOUGLAS décrit sa technique de glossopexie au plancher de la bouche. DUHAMEL, en 1953, rapporte 5 cas de troubles respiratoires aigus chez le nouveau-né, avec rétrognathie et chute de la langue en arrière dans le pharynx. Il préconise une technique nouvelle de glossopexie à la lèvre inférieure. En 1954, PRUZANSKI, RICHMOND étudient la croissance de la mandibule chez de tels nourrissons et des examens radiologiques poussés leur permettent de porter le diagnostic de micrognathie résolutive du maxillaire inférieur.

SARRADE, dans sa thèse en 1957, réunit sous le nom d'"obstruction linguo-épiglottique par chute de la langue en arrière chez le nouveau-né" 6 observations du Professeur FEVRE et 2 observations du Professeur PETIT. Il insiste sur les malformations associées et souligne l'importance d'un traitement adéquat.

Le Professeur FEVRE, en 1959, fait une place au Syndrome de Pierre ROBIN, il le définit comme l'association de la chute de la langue en arrière avec une micrognathie, entraînant de la gêne respiratoire, de la cyanose et des troubles digestifs.

De nombreuses publications concernant le syndrome de Pierre ROBIN sont retrouvées dans la littérature anglo-saxonne récente, signalons les mémoires de Mac KENZIE (1958) , de LAWTON, SMITH et STOWE (1961).

Enfin, en avril 1961, le Professeur ROSSIER, le Docteur CALDERA et le Docteur BADOUAL rapportent dans les Archives françaises de Pédiatrie, l'étude de 3 observations récentes de Syndrome de Pierre ROBIN.

EMBRYOLOGIE

L'association ou triade :

- hypoplasie de la mandibule,
- glossoptose,
- fissure palatine

qui caractérise le syndrome de Pierre ROBIN est expliquée par une malformation frappant le premier arc branchial. D'autres malformations associées, en particulier de l'oreille externe et moyenne, ainsi que de la partie externe de la paupière inférieure, dérivant du même arc, peuvent également se voir.

Voici brièvement, d'après DUBREUIL, l'embryologie de cette région :

- Le premier arc branchial donne, en arrière, les bourgeons maxillaires supérieurs d'où dérivent la partie externe de l'arc maxillaire supérieur jusqu'à l'orbite et l'os malaire, les lames palatines et ptérygopalatines qui formeront le palais ; en avant, il donne les bourgeons maxillaires inférieurs d'où naîtra la mandibule. De plus, le premier arc inclut le cartilage de Meckel qui se résorbera sauf en arrière où il formera le marteau ; l'enclume naît aussi dans le premier arc, d'un nodule cartilagineux indépendant.

- La première poche branchiale sépare le premier arc du second. En dehors (première poche ectodermique), elle donne le méat auditif externe, et une partie de l'oreille externe.

- En dedans (première poche entodermique), elle se creuse en canal et fournit la trompe d'Eustache et l'oreille moyenne ; il reste une séparation entre les deux poches interne et externe : elle deviendra la membrane du tympan.

- Enfin, sur la ligne médiane, prennent naissance les ébauches de la langue : les antérieures dépendant du premier arc et fusionnent avec les postérieures nées des 2, 3, 4ème arcs.

FORMATION DE LA VOUTE PALATINE d'après C A D E N A T

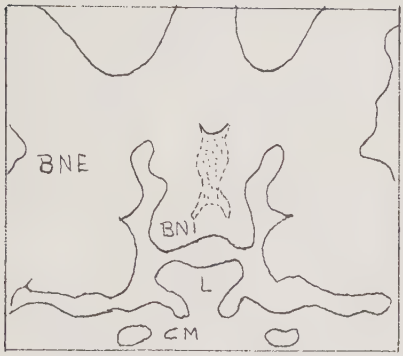

fig. 1

Embryon de 20 mm, coupe frontale, grossissement 13,75 d, soudure du bourgeon nasal interne (BNI) et des bourgeons jugaux (BJ) au palais primaire.

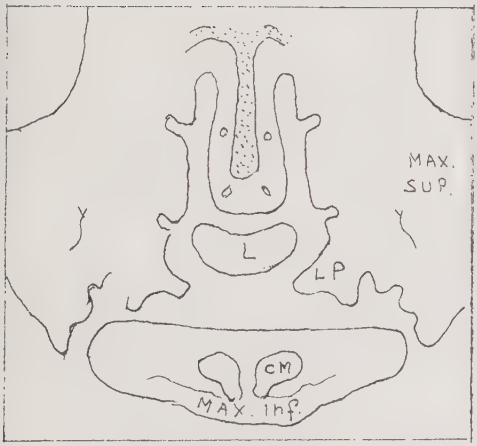

fig. 2

Embryon de 21 mm; coupe en arrière du palais primaire; les processus palatins latéraux (LP) sont en-dessous de la langue (L) Ils devront passer au-dessus pour se souder à la cloison et donner le palais secondaire.

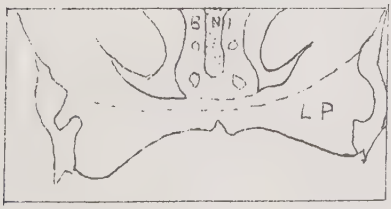

fig. 3

Embryon de 35 à 40 mm, coupe frontale; formation du palais secondaire par rencontre de la cloison (BNI) et des lames palatines.

Chez l'embryon de 3 semaines (2,6 mm), les deux bourgeons maxillaires supérieurs convergent en-dessous du bourgeon frontal pour former les joues et lesparties externes des lèvres supérieures. L'arc mandibulaire constitue les zones latérales des joues, les lèvres inférieures et le menton.

Chez l'embryon de 6 semaines (13 mm.), les bourgeons nasaux émanés du bourgeon frontal s'insinuent entre les bords antérieurs des bourgeons maxillaires supérieurs et se soudent à ceux-ci. Ils sont alors en surplomb par rapport au maxillaire inférieur qui ne s'est pas autant développé, la saillie du menton ne se formant que beaucoup plus tard. Enfin, à l'extrémité dorsale de la première fente branchiale apparaissent de petits bourgeons bas situés, ébauches des oreilles externes : celles-ci migreront vers le haut, tandis que les vésicules oculaires très externes vont se rapprocher de la ligne médiane.

Un point important concerne la vascularisation du premier arc branchial. Il reçoit le sang de trois systèmes vasculaires successifs : le premier arc aortique qui a une existence fugace et disparaît complètement. La région est alors irriguée par un rameau mandibulaire de l'artère stapédienne (qui traverse l'étrier) reste dorsal du deuxième arc disparu, secondairement reliée à la carotide interne (3ème arc). Cette artère stapédienne disparaît elle-même au 3ème mois et c'est maintenant la carotide externe qui irrigue la région par le maxillaire interne.

Il est facile d'imaginer que ces relais successifs puissent aboutir à certains défauts d'irrigation pendant les périodes de transition et l'on sait que le rôle de l'ischémie a été évoqué en plusieurs circonstances pour expliquer diverses malformations (exemple : atrésie intestinale, COURTOIS). Cette ischémie pourrait être favorisée par certaines positions du foetus. C'est ainsi que DAVIS et DUNN essaient d'expliquer l'hypoplasie mandibulaire par une hyperflexion du cou amenant la mandibule contre le sternum. Mais ces auteurs voyaient surtout là une étiologie mécanique de la micrognathie.

Plus intéressantes sont les expériences de GIROUD qui créa des carences en vitamine B chez des rates gestantes et provoque des hémorragies et des thromboses suivies d'amputation des membres ou des malformations majeures dont un des sièges habituels est précisément la région du premier arc : bec de lièvre, division palatine, micrognathie et des troubles du développement de la vésicule oculaire.

Enfin, VEAU et LEGER ont étudié la formation des divisions palatines. Le palais postérieur ou palais secondaire est formé par la saillie des replis palatins sur la paroi pharyngée laissée libre par le déplacement en avant de l'arc mandibulaire. Ces replis s'avancent sur la ligne médiane, se soudent à la cloison vomérienne et entre eux par un processus qui évolue d'avant en arrière. Cette fusion n'est souvent pas achevée au stade de 35 mm., c'est-à-dire au 3ème mois.

La division palatine est l'arrêt du développement des replis palatins au stade de 30 mm., à la fin du 2ème mois et est bien différente du bec de lièvre qui porte sur le palais antérieur.

D'après ces auteurs, il existerait une forme clinique particulière de division palatine réalisée par l'enclave de la langue dans les fosses nasales ; cette forme serait la conséquence d'un arrêt dans l'évolution de la langue qui est restée dans les fosses nasales, situation normale au 2ème mois.

La langue s'oppose au rapprochement des replis palatins et peut rester dans les fosses nasales jusqu'à la naissance. Ainsi placée et fixée, la langue tire sur le maxillaire inférieur par les muscles géniens ; la courbure de l'os est effacée et le menton est en retrait. Ce serait donc l'anomalie linguale qui serait la cause de la division palatine et de la rétrognathie.

En 1959, BIGOTTI et AGOSTINO publient, dans la Minerva Medica, une observation de syndrome de Pierre ROBIN incomplet : il existait une division palatine , une glossoptose et l'enfant décédait dans un tableau d'asphyxie à l'âge de 8 jours malgré un traitement médical et chirurgical.

La vérification anatomique montra de curieuses anomalies au niveau de la musculature intrinsèque de la langue, avec prédominance de faisceaux musculaires verticaux et rayonnants, alors que normalement ils sont surtout longitudinaux.

Cependant, la fréquence des malformations associées :

- tantôt de voisinage dans le domaine du premier arc :
  - malformations de l'oreille externe et moyenne avec possibilité de surdité,
  - ou en dehors du premier arc, avec des malformations oculaires très diverses : hypertélorisme, glaucome, cataracte, microphtalmie, colobome ;
- tantôt, à distance :
  - malformations cardiaques, intestinales, squelettiques, laryngées, etc...

est en faveur d'une atteinte du foetus lors des trois premiers mois de développement.

OBSERVATIONS

PREMIERE OBSERVATION

- M... Dominique, fille, née le 9.5.1960, hospitalisée dans le Service du Professeur agrégé ROSSIER.

Poids de naissance : 2.800 g.

Pas de renseignements sur la grossesse.

Travail marqué par une modification des bruits du coeur, l'existence d'un liquide purée de pois.

Accouchement rapide, sans médication, cri immédiat, pas de cyanose au début.

Mais , dans les premières heures, l'enfant se cyanose par intermittence. Elle est alors admise dans le Service. On note une respiration très irrégulière avec apnées et accès de cyanose.

L'examen montre un rétrognathisme avec glossoptose et une fissure palatine postérieure. Le reste de l'examen est négatif.

Il n'existe aucune malformation.

L'enfant est placée en position déclive, sans oxygène. Les irrégularités du rythme respiratoire persistent.

Le 10.5.1960, vers 10 heures, survient brusquement une apnée en cyanose. Malgré désobstruction, respiration artificielle, oxygène et injection de caféine, il est impossible de réanimer l'enfant. Pas de vérification anatomique.

DEUXIEME OBSERVATION

- G... Pascale, fille, née le 8.12.1960, 18 jours après terme.

Hospitalisée dans le Service du Professeur Agrégé ROSSIER.

Poids de naissance : 2.500 g.

En début de grossesse, des traces d'albumine ont été constatées, un cas de rubéole serait survenu dans l'entourage. L'évolution de la grossesse a été marquée par un hydramnios très important. Accouchement rapide. L'enfant est cyanosée à la naissance. Elle est réanimée par pressions thoraciques et oxygène. La respiration est irrégulière pendant la première heure, avec cyanose très marquée. La cyanose diminue ensuite et, au bout de 2 heures, l'enfant est rose.

Le 9.12.1960, au matin, la première tentative d'alimentation provoque une suffocation marquée.

Une seconde tentative entraîne asphyxie et reflux par le nez. L'enfant est alors mise en déclive et ne reçoit plus rien. Une sonde semi-molle est passée facilement dans l'oesophage et ramène 5 cc. de liquide gastrique. Cette exploration entraîne une cyanose très marquée qui cède après ablation de la sonde. L'enfant est alors adressée dans le Service où elle entre le 9.12.1960 à 18 heures.

A l'examen, l'enfant est rose, respire bien. On note une agénésie du maxillaire inférieur avec rétrognathisme très net. Il existe des malformations des deux oreilles : à gauche, l'oreille externe est réduite à deux petites excroissances entre lesquelles existe un conduit auditif externe atrésié, à droite, le pavillon est mal ourlé, le conduit auditif est normal.

Aucune autre malformation n'est retrouvée. Il n'y a pas de fissure palatine. L'examen viscéral est négatif.

L'enfant est placée en incubateur, en position ventrale ou latérale, sous surveillance étroitte, avec oxygénothérapie. Aucun trouble respiratoire n'est noté.

Le lendemain, le 10.12.1960, on ne constate aucun signe fonctionnel anormal. Une sonde oesophagienne est passée sans incident. Des clichés sans préparation du thorax et de l'abdomen ne montrent aucune anomalie. L'enfant est sortie de couveuse et l'alimentation est commencée par sonde laissée à demeure pour la journée.

Le 11.12.1960, l'enfant placée en procubitus, est nourrie par gavages, ne présente plus de cyanose.

Mais, dans la nuit du 11.12.1960 au 12.12.1960, elle meurt par apnée survenue subitement.

EXAMEN ANATOMIQUE :

- Crâne : encéphale mature, sans oedème, ni hémorragie.
- Thorax, abdomen : organes macroscopiquement normaux.

Pas de lésions macroscopiques en dehors des malformations externes déjà constatées.

HISTOLOGIE :

L'examen histologique ne montre que des lésions cellulaires d'anoxie hépatique.

TROISIEME OBSERVATION

- M... Eric, garçon né le 4.3.1961, à terme, pesant 2800 g. Hospitalisé dans le Service du Professeur Agrégé ROSSIER.

La grossesse s'est déroulée au début sans incident. Puis, un hydramnios a nécessité un traitement par l'acétazolamide. L'accouchement rapide par présentation céphalique.

L'enfant a d'emblée des mouvements respiratoires irréguliers, et est cyanosé. Il reçoit de la conamine et est placé sous oxygène. Devant l'existence d'accès de cyanose répétés, l'enfant est adressé rapidement dans le Service.

On note un rétrognathisme modéré, une large fissure palatine intéressant le voile mou. La langue sans être ptosée, est un peu rétractée en arrière. Les troubles respiratoires avec irrégularités du rythme, tirage sous-sternal, cyanose, ne sont pas calmés nettement par le procubitus.

Examen viscéral négatif. Température normale. Les réflexes d'automatisme primaire sont présents, mais faibles.

Par contre, l'on découvre plusieurs malformations associées :

- front saillant,
- hypertélorisme,
- malformations des oreilles externes :
  - = implantation basse,
  - = pavillons mal ourlés, le gauche est atrophique,
  - = petit bourgeon accessoire en avant et en bas du conduit auditif externe à gauche,
  - = verge enfouie, testicules non perçus,
  - = talons anormalement saillants.

Une sonde semi-molle est passée facilement dans l'oesophage. L'enfant est transporté le soir-même dans le Service du Docteur PETIT à l'Hôpital Saint-Vincent-de-Paul, en vue de l'intervention éventuelle. On constate là que les troubles respiratoires très importants et la cyanose marquée semblent hors de proportion avec la glossoptose, somme toute discrète et on les met sur le compte d'une hémorragie méningée qui semble attestée par une ponction lombaire. On décide de ne pas intervenir dans ces conditions.

L'enfant est repassé dans notre Service le 9.3.1961.

Les troubles respiratoires sont très importants avec tirage sous-sternal, cyanose très nette. L'examen note une langue enfoncée dans la cavité buccale, des râles d'encombrement bronchique, une conjonctivite purulente à pyocyanique.

La ponction lombaire ramène un liquide xanthrochromique, 6 éléments/mm3, 1000 hématies/mm3, albumine 1,10 g.°/..

Le procubitus, l'aspiration pharyngée, l'oxygénothérapie et un traitement antibiotique intensif n'ont aucune influence sur l'état de l'enfant qui s'aggrave progressivement. Il meurt par apnée le 10.3.1961, vers 20 heures.

EXAMEN ANATOMIQUE :

- Hémorragie méningée de la convexité, surtout postérieure peu importante.

- Poumons : modérément aérés, avec de petites plages d'oedème.

- Le coeur est le siège de malformation complexe, associant :

  . un énorme ventricule droit, minuscule ventricule gauche,
  . un volumineux tronc aortique unique,
  . une atrésie de l'artère pulmonaire : le tronc filiforme prend naissance en plein myocarde, sans s'ouvrir dans le ventricule ; il reçoit un volumineux canal artériel et donne 2 branches droite et gauche plus importantes que le tronc commun, mais malgré tout très grêles,
  . une communication interventriculaire haute et petite,
  . le trou de Botal est entièrement recouvert par un septum encore décollable,
  . anomalie également des retours veineux : il existe 2 veines caves supérieures , une droite, une gauche, mais, par contre, une seule veine pulmonaire droite et une seule gauche.

- Gros foie congestif avec quelques foyers de stéatose centrolobulaires.

- les deux reins sont réunis en une seule masse volumineuse, située dans la fosse iliaque droite. Le rein droit est en place mais est très allongé et descend bas vers la fosse iliaque droite. Le rein gauche, ectopique, allongé transverselement, vient se souder par son pôle supérieur à son pôle inférieur du rein droit.

Structure histologique normale, toutefois, l'un d'eux présente quelques nodules cartilagineux, témoins d'un degré minime de dysplasie.

QUATRIEME OBSERVATION

- W... Evelyne, née le 8.7.1956 est hospitalisée le 16.8.1956, dans le Service du Professeur PETIT pour difficultés d'alimentation.

Poids de naissance : 3.600 g.

Après une grossesse pendant laquelle la mère a été très fatiguée et amaigrie par des vomissements abondants, l'enfant nait à terme dans des conditions normales.

L'enfant présente une division palatine , un rétrognathisme important avec glossoptose. Dès le début, l'enfant a été difficile à alimenter : la succion était impossible et la déglutition très ralentie mais on n'a jamais constaté de suffocation ni de fausses routes.

A l'âge de 15 jours (3.600 g.), l'alimentation est toujours très difficile ; on multiplie les repas : 10 par jour donnés avec une tétine très largement ouverte , parfois à la cuiller.

Néanmoins, malgré le fait que les repas arrivent à durer 6 heures par jour, l'enfant n'absorbe que le tiers ou la moitié de sa ration.

A l'âge de 3 semaines, surviennent des vomissements précoces, survenant au cours même de la têtée , puis apparaissent des vomissements sanglants.

Des clichés éliminent une hernie hiatale.

On décide de maintenir l'enfant en position verticale, on lui donne des antispasmodiques et des repas épais. Malgré ce traitement, les vomissements persistent et surtout la gêne à la déglutition est telle que l'enfant ne prend plus que des rations insignifiantes.

Le 16.8.1956, l'enfant est hospitalisée dans le Service du Professeur PETIT. Un essai loyal d'alimentation par la bouche montre que l'enfant prend 20 grammes en une demi-heure. On décide de la gaver avec 6 x 120 g. Guigoz avec 2 cuillers à café de Protéolysat.

Le poids est stationnaire pendant 2 jours puis augmente rapidement (250 g. en 5 jours) quand réapparaissent des vomissements sanglants et, dans lesjours suivants, on a nettement l'impression que la sonde est une source d'irritation indiscutable.

Les problèmes suivants se posent :

- L'alimentation par la bouche est impossible à cause du rétrognathisme considérable associé à la division palatine,
- des vomissements sanglants sont apparus avant le gavage et semblent entretenus par celui-ci ;
- si le gavage continue à entraîner des rejets sanglants, on pourrait être amené à envisager une gastrostomie, s'il n'existe pas de hernie hiatale.

Les diverses radiographies après ingestion de baryte ne peuvent mettre en évidence le moindre reflux oesophagien.

M. PSAUME consulté ne propose aucun traitement pour la glossoptose. Il conseille de continuer les gavages , mais en essayant périodiquement de faire boire l'enfant. On diminue le nombre de repas quotidiens pour atténuer l'irritation du passage de la sonde. Le 11.9.1956, avant son départ, l'enfant est examiné à nouveau par M. PSAUME.

Il existe très peu de difficulté pour respirer ; les troubles respiratoires sont accentués par le décubitus horizontal, marqués par un bruit laryngé.

La lèvre inférieure se trouve à 2 cm. ½ environ en arrière de la lèvre supérieure, la pointe du menton est en retrait de 2 cm., les bosses frontales sont très atténuées et la distance interoculaire est très augmentée.

La mobilité du maxillaire inférieur est normale ; au repos, la base de la langue tombe en arrière mais la déglutition la ramène en avant.

Les radios de la tête ne montrent pas d'anomalies importantes.

Devant l'absence de troubles respiratoires notables, il n'y a pas d'indication chirurgicale mais il faut continuer l'alimentation le plus possible par têtées orthostatiques.

L'enfant quitte donc le Service en assez bon état général, la courbe de poids est ascendante ; l'alimentation se fait partie par la bouche, partie par gavage.

Le 25.1.1957, l'enfant est revue à la consultation. On note une amélioration spontanée avec les essais de têtées orthostatiques. Il n'y a pas de vomissements, pas de troubles respiratoires en position dorsale, sauf pendant le sommeil.

Au repos, le décalage des incisives est de 0,8 cm. ; la pointe de la langue est en position postérieure avec un aspect déprimé de la ligne médiane ; la base de la langue est en position postérieure et supérieure dans la fente palatine ; la déglutition corrige la déformation.

Il existe encore un retard staturo-pondéral important. Le 10.3.1958, l'enfant revient dans le Service pour intervention sur le palais ; cure de la division palatine. Les suites opératoires sont normales.

Le 17.10.1960: l'enfant est revue à la consultation de stomatologie pour la persistance d'un léger rétrognathisme mandibulaire , suite de glossoptose. On prescrit un appareil de Havoby avec plan incliné.

Le 18.1.1962 : on supprime l'appareil. Malgré son port intermittent, on constate une amélioration de la rétrognathie. On obtient un bout à bout des dernières molaires.

CINQUIEME OBSERVATION

- C... Anne, née le 27.2.1957 , est hospitalisée à l'âge de 1 jour à la Maternité de Port-Royal, pour un Syndrome de Pierre ROBIN.

Les antécédents familiaux de l'enfant ne nous apprennent rien de particulier.

Il s'agit d'une première grossesse avec une menace de fausse-couche à 1 mois pour laquelle est pratiqué un traitement par lutogyl. L'accouchement à terme s'est effectué de façon naturelle dans une clinique privée.

Poids de naissance : 3.600 g.

A son arrivée à l'hôpital, l'enfant a bon aspect, un cri satisfaisant , une bonne hydratation. Le coeur, les poumons, l'abdomen, les téguments sont normaux, les réflexes archaïques sont retrouvés, il n'y a pas de signes hémorragiques et le méconium commence à être rejeté.

Cependant, on note une morphologie très particulière qui associe :

- une hypoplasie du maxillaire inférieur avec rétrognathisme,
- une microglossie,
- une division palatine.

Il existe un décalage des 2 arcs gingivaux, la langue est petite, basculée en arrière, ne dépassant jamais l'arc gingival inférieur. Le voile membraneux est aplasique, presqu' inexistant, en outre, la division porte également sur la partie postérieure du palais osseux. On s'en rend compte par la palpation de la fente palatine dont les bords latéraux donnent en avant une impression de tranchant.

L'enfant ne peut pas boire, ses mouvements de succion sont inefficaces, la déglutition est très gênée et, à ce moment-là, l'enfant s'engoue, se cyanose et tousse. La respiration est souvent gênée avec tirage inspiratoire sus-sternal et sus-claviculaire important. Il existe un petit

cornage inspiratoire. De plus, l'inspiration se fait par secousses nombreuses, rapides, donnant à la paroi thoracique une impression de fibrillation. On note une voussure importante mais symétrique de la région sternale. A l'auscultation, le murmure vésiculaire est plus ou moins audible suivant les inspirations et suivant que le clapet lingual obstrue ou non le pharynx.

Si l'enfant boit mal, par contre, elle ne vomit pas. La radio pulmonaire montre que le poumon gauche est mal déplissé. L'examen des oreilles affirme l'existence des deux tympans.

Le fond d'oeil montre une petite hémorragie parapapillaire qui disparaîtra par la suite. On décide de surveiller attentivement l'enfant et de la nourrir par gavage.

Le 3.3.1957, l'enfant est agitée et la gêne respiratoire est de plus en plus importante, accompagnée d'accès de cyanose avec apnée. On place une canule de Mayo, on met l'enfant sous oxygène et on lui fait une injection de solucamphre. Rapidement, la respiration est plus facile, il y a atténuation de la cyanose et le coeur est régulier.

Quelque temps après, on ôte la canule pour gaver l'enfant ; le gavage se fait facilement mais la réapparition de dyspnée et de cyanose oblige à replacer la canule.

Le lendemain, l'enfant a un bon aspect même quand on enlève la canule et l'intervention ne semble pas à conseiller, on mettra la canule suivant les besoins.

Le 9.3.1957, l'enfant ne supporte l'ablation de la canule que pendant 30 minutes.

Le 17.3.1957, l'enfant est sans canule depuis 24 heures et il existe seulement un petit cornage inspiratoire.

Le 29.3.1957, la courbe pondérale est stationnaire et, à 1 mois, l'enfant n'a pas repris son poids de naissance, elle supporte mal que l'on enlève la canule plus de 3 heures et doit être laissée en incubateur.

Le 23.4.1957, l'état est assez précaire, il y a amaigrissement sans déshydratation. La gêne respiratoire

= stridor,
= tirage sus-sternal,
= dépression épigastrique et sous-costale et

= bombement thoracique,

insuffisamment expliqués par l'encombrement nasal mais semblant dus à la glossoptose accompagnant l'atrophie du maxillaire inférieur.

L'examen du pharynx est rendu difficile par la glossoptose.

Les antécédents de l'enfant nous apprennent que la mère a présenté, vers le 3ème mois de la grossesse, une éruption érythématopapuleuse et prurigineuse (mais il semble exister des épisodes semblables au moment des règles).

L'accouchement s'est fait par le siège ; poids de naissance : 2.370 g., l'enfant a crié de suite, n'était pas cyanosée.

Au cours de l'hospitalisation, on note une série de malaises au cours du gavage car l'enfant ne tête pas. Ces malaises semblent dus à une gêne au niveau du carrefour pharyngé, gêne accrue par la sonde et les mucosités.

Parvenu à l'âge de 3 mois, l'enfant n'est alimentée par gavage qu'une fois sur deux, mais elle semble préférer le gavage.

A l'âge de 3 mois ½, l'enfant boit spontanément.

A l'âge de 4 mois ½, on la dirige sur l'Hôpital de Saint-Quentin, où l'enfant sera encore surveillée avant d'être rendue à sa famille.

Elle est revue, dans le Service, à l'âge de 14 mois : l'enfant avale mieux, le gavage n'est plus nécessaire ; puis en chirurgie, à l'âge de 15 mois ½ : il persiste un important rétrognathisme et, lors des cris, la bouche se déforme de façon asymétrique ; il semble exister une discrète atrophie de la joue gauche.

SEPTIEME OBSERVATION

- C... Philippe, né le 22.2.1960 à terme. Poids de naissance : 3.800 g.

Il est admis à l'Hôpital Saint-Vincent-de-Paul dans le Service du Professeur Agrégé LELONG, à l'âge de 2 mois au centre des Prématurés pour :

- difficultés d'alimentation ;
- gros troubles respiratoires avec . cyanose,
  . asphyxie.

Les antécédents nous apprennent que l'enfant est né par césarienne, mais il n'a pu être précisé si l'enfant avait été réanimé. Il a présenté, dès les premiers jours de la vie un syndrome d'emphysème pulmonaire traité par antibiotiques, et cortancyl. L'examen montre :
. une atrésie du maxillaire inférieur
. une glossoptose,
. une division palatine.

La langue est enclavée entre les deux moignons du voile.

Il ne semble pas exister d'autres malformations.

A 2 mois, l'enfant pèse 3.900 g., doit être alimenté par gavage, se fatigue vite, respire mal , mais ne présente pas de cyanose malgré un encombrement du pharynx.

Le 28.4.1960 : à l'âge de 2 mois ½, on pratique une intervention réalisant une suture muqueuse-lèvre-langue dans le Service du Professeur PETIT.

Le 13.5.1960 : l'alimentation de l'enfant est normale

Le 10.6.1960, le comportement de l'enfant est satisfaisant ; il boit bien et est confié à sa mère. Cependant, le rétrognathisme persiste et la base de la langue refoule latéralement les moignons du voile.

Le 19.8.1960 : bon état général, l'alimentation est normale ; le moignon du voile droit est au-dessus de la langue , le gauche est refoulé latéralement.

Le 14.10.1960 : section de la pointe de la langue et, une semaine après, la base de la langue reste en-dessous du moignon de voile droit et refoule latéralement le moignon de voile gauche. L'alimentation est normale mais un peu paresseuse.

Le 12.9.1961 : l'enfant revient dans le Service du Professeur PETIT pour cure de division palatine C.R.O. : le voile est très court, la fente large et une pharyngoplastie sera sûrement nécessaire.

Le 25.4.1962; l'enfant est revu à la consultation de stomatologie. Il n'existe plus de rétrognathisme. On fait alors des empreintes des deux maxillaires qui montrent un très bon articulé au niveau des molaires ; on note une légère avancée des incisives supérieures portant donc sur la partie alvéolaire du maxillaire supérieur, il est peut-être la conséquence de la présence de la langue maintenue en position antérieure par la suture à la lèvre inférieure pendant 6 mois et est sans doute accentuée par la succion d'une tétine en caoutchouc (habitude conservée jusqu'à maintenant). D'autre part, on constate, au contraire, un recul des incisives inférieures. Tout semble s'être passé comme si la suture de la langue à la lèvre supérieure avait effectué une traction en arrière sur le rebord alvéolaire.

En dehors de ces trois légères anomalies, cette observation nous montre l'intérêt de la première intervention qui a permis de pallier les fifficultés d'alimentation et les troubles respiratoires et l'intérêt de la deuxième intervention : la staphyloraphie, qui a corrigé en partie la rétrognathie mandibulaire.

HUITIEME OBSERVATION

- Ĉ... Michel, né le 9.2.1961, à 8 mois ½ ; poids de naissance : 2.800 g.

Est admis à l' Hôpital Saint-Vincent-de-Paul dans le Service du Professeur Agrégé LELONG, à l'âge de 4 jours pour : . gêne respiratoire, avec léger tirage,
. glossoptose, bonne ouverture de la bouche,
. fente palatine, rétrognathisme inférieur
. alimentation par gavage.

Cependant, l'enfant peut têter lentement et sans se cyanoser. Pas de renseignements sur les antécédents.

Quelques jours après son admission, il se cyanose à chaque biberon pris en têtant. La cyanose disparaît si l'on gave l'enfant, mais la dyspnée persiste.

On décide d'intervenir alors que l'enfant a 12 jours : un point en U transfixe la lèvre et la langue, point noué sur un bouton. On continue le gavage.

Cinq jours après l'intervention, désunion de la suture. On continue toujours la gavage. Peu à peu, la respiration est plus faible, pas de cyanose.

A l'âge de 1 mois, on essaie de donner un biberon sur 2 seulement par gavage. Mais devant l'apparition de vomissements, on reprend les gavages et l'enfant est passé dans le Service de Médecine pour que la mère apprenne à gaver l'enfant.

A l'âge de 1 mois ½, l'enfant présente un accès de cyanose avec polypnée, alors qu'il était en position verticale ; la mise en position ventrale entraîne aussitôt une meilleure ventilation et une recoloration des téguments.

NEUVIEME OBSERVATION

- B... Michel, né le 3.8.1961 , à terme ; poids de naissance : 3.050 g. Entre le même jour dans le Service du Professeur Agrégé LAPLANE à l'Hôpital Trousseau pour :

. agénésie du maxillaire inférieur,
. déhiscence de la face postérieure du voile du palais

Les antécédents de l'enfant ne nous apprennent rien de particulier :

. grossesse normale,
. accouchement normal,
. pas de réanimation à la naissance.

Dès les premières heures de la vie, on remarque :

. cyanose,
. gêne respiratoire.

L'Examen montre un nouveau-né de 3/050 g., polymalformé :

- Hypoplasie du maxillaire inférieur avec rétrognathisme important, entraînant une glossoptose ;
- division palatine postérieure incomplète,
- thorax en carène.

La respiration est bruyante, la largue tombe dans le carrefour pharyngé, le teint est cyanosé.

Il existe des râles d'encombrement dans les deux champs pulmonaires, la radio ne montre pas de foyer.

Le coeur est normal à l'auscultation, l'abdomen semble normal, le méconium est rejeté.

Les réflexes archaïques sont présents, le tonus est normal, la fontanelle est normale. Il n'y a pas de spina bifida.

Le lendemain, il présente plusieurs accès de cyanose dans la matinée, après avoir été trouvé asphyxiant sur le dos.

Les essais d'alimentation montrent des mouvements de succion satisfaisante, semble déglutir.

L'enfant sera couché sur le côté uniquement et tenu verticalement pendant la têtée.

Les jours suivants, l'enfant boit mal, se cyanose après certains repas.

Les examens complémentaires montrent que la cyanose n'est pas d'origine centrale ni cardiaque mais probablement d'origine mécanique, du fait de la glossoptose.

Au 6ème jour, l'enfant présente plusieurs malaises :

18 heures :

- apnée : la respiration ne reprend qu'avec l'aide d'oxygène. Puis, fièvre à 38,5°, polypnée, pouls faible, irrégulier, les réflexes archaïques sont absents.

- en basculant l'enfant, la respiration devient plus ample et bruyante ; à l'auscultation, le M.V. apparaît pour redisparaître en position dorsale.
  La position la plus favorable semble être sur le ventre, la tête basse et tournée vers la droite.
  Dans cette position, l'enfant est normalement rose, la respiration est calme, régulière, le pouls régulier mais rapide.

19 heures :

- nouvelle aphée.
  Enfant cyanosé, inerte, ne respirant plus,
  On bascule la langue avec le doigt mais la respiration ne reprend qu'après l'injection de lobéline et respiration artificielle.
  L'enfant est transféré immédiatement en chirurgie :
  Reprise rapide de la respiration et de la coloration au masque d'oxygène sous pression.
  Dix minutes après, les réflexes archaïques sont réapparus.
  On décide l'intervention immédiate :
  Fixation de la langue par un fil en U que l'on fixe au menton par un sparadra.
  Les jours suivants, la respiration est calme, régulière, pas de cyanose, pas de vomissements.
  Une semaine après , on réintervient pour refixation de la langue par un fil transfixiant à travers les 2 joues.
  Un mois après, on fixe la langue à la lèvre inférieure.
  Les suites opératoires sont normales. L'enfant doit être revu à l'âge de 7 mois pour libération de la langue.

Le 7.2.1962 : intervention.

Compte-rendu opératoire :

. incision à la limite de la muqueuse labiale et de la muqueuse linguale qui est parfaitement visible.

. on fait une sorte de section cunéiforme dans l'épaisseur de la lèvre de façon à constituer 2 tranches au niveau de la plaie vestibulaire qui sont suturées par 2 points.

. plastie de la langue : après avoir passé 2 soies de traction latérale, on incise la zone cicatricielle médiane en essayant de constituer 2 moignons à peu près égaux. Les 2 moignons sont suturés en Z.
On obtient un aspect satisfaisant de la langue qui est capable de mouvement de protrusion spontanée.

Le 12.2.1962, l'enfant s'alimente normalement, encore un peu lentement.

La morphologie du maxillaire inférieur est sensiblement normale.

DIXIEME OBSERVATION

- M... Claudio, né le 13.9.1961, à terme. Poids de naissance : 4.300 g.

Entre le même jour dans le Service du Docteur CHIGOT à l'Hôpital Trousseau, deux heures après sa naissance pour :

. cyanose,
. arythmie respiratoire,
. fissure palatine.

Après une grossesse sans incident, l'enfant est né par césarienne (excès de volume foetal) et pesait 4.300 g.

Dans les antécédents familiaux, on apprend que l'enfant a eu 2 frères décédés quelques heures après la naissance. Mais, on ne peut recueillir d'autres renseignements, les parents parlant mal le français et les deux accouchements ayant eu lieu en Italie.

Les parents sont bien portants.

L'examen à l'entrée montre :

- un rétrognathisme,
- une division palatine,
- une glossoptose,
- un souffle systolique perçu dans toute l'aire précordiale.

L'enfant est hypotonique, ne crie pas, le grasping est faible aux membres supérieurs, le réflexe de Moro existe.

Le 14.9.1961 :

Le souffle systolique n'est plus perçu mais l'état de l'enfant est très alarmant avec :

- cyanose,
- difficultés respiratoires,
- hypotonie importante,
- pas de réflexe de marche automatique.

Devant ce tableau, le Docteur GRIGNON décide l'intervention d'urgence.

Compte rendu opératoire : Fixation antérieure de la langue au vestibule labial inférieur, avec 2 fils de traction latéraux.

Le 19.9.1961, survient une hémorragie par le nez et par la bouche. L'enfant après avoir été cyanosé est absolument exsangue, il est en proie à une grande détresse respiratoire avec tirage et battements des ailes du nez, le pouls est rapide mais régulier.

Enfin, le tableau hémorragique est complété par l'apparition d'un moelena.

Devant ces signes, plusieurs hypothèses sont soulevées :

- étiologie traumatique,
- fibrinolyse,
- hypoprothrombinémie néo-natale.

L'enfant est placé sous oxygène et transfusé d'urgence.

Le 22.9.1961 : Apparition brutale d'une cyanose des extrémités, signes d'asphyxie.

L'auscultation pulmonaire met en évidence des râles fins dans le champ droit et la radio montre une atélectasie. Cet épisode pulmonaire grave durera plusieurs semaines, s'accompagnera de signes d'oedème qu'il est difficile de rapporter à une insuffisance cardiaque ou à une atteinte rénale.

Quelques jours après le début de ce syndrome respiratoire, se produit le lâchage des fils de traction de la langue et la gêne respiratoire est accrue par la glossoptose.

L'alimentation doit être faite par gavage pour éviter les fausses routes.

Le 24.1.1962 :

L'état général de l'enfant est meilleur et le Docteur GRIGNON pratique une deuxième intervention qui comporte :

- la reconstitution d'une langue bifide,
- une nouvelle fixation antérieure de la langue.

Le 30.1.1962 :

Le fil de soutien endo-exo-buccal sur bourdonnet a été coupé spontanément dans l'épaisseur de la langue et entraîne la chute des 2 bourdonnets.

Le 8.2.1962 : les accidents asphyxiques ont disparu, l'alimentation normale est possible.

ONZIEME OBSERVATION

- F... Pierre, né le 10.2.1962 à 8 mois 1 semaine. Poids de naissance : 2.800 g. Age de 36 heures, est adressé dans le Service du Docteur Agrégé LAPLANE à l'Hôpital Trousseau pour : . accès de cyanose,
. agénésie du voile du palais.

ANTECEDENTS PERSONNELS :

- 3ème grossesse ;
- pendant les 5 premières semaines de la grossesse, la mère a reçu de la thyroïdine (8 comprimés par jour à dose progressive) ;
- a présenté une fois des traces d'albumine dans les urines, non retrouvées par la suite.
- il a été pratiqué plusieurs dosages d'anticorps pendant la grossesse car on craignait une incompatibilité Rh ; pas de signes d'immunisation.

- l'accouchement eut lieu à 8 mois 1 semaine, par le siège le 10.2.1962, à 22 heures.
- cyanose à la naissance.
- n'a crié qu'après désobstruction de quelques secondes,
- poids de naissance : 2.800 g.
- dès la naissance, expulsion massive de meconium.

ANTECEDENTS FAMILIAUX :

Mère : 3 1 ans.
une fausse couche de 2 mois en 1949.
la même année, un enfant né prématuré à 5 mois, non viable, nous n'avons pas de renseignements sur sa morphologie ;
subit une ovariectomie en 1959,
pas de radiothérapie,
amibiase ancienne,
paludisme il y a plusieurs années,
groupe sanguin : O Rh-

Père : bien portant
groupe sanguin A Rh +
sous-groupes testés au sérum : anti B +
anti C + -
anti E +

Pendant son séjour à l'Hôpital Begin, où la mère a accouché, l'enfant a présenté une hypersialorrhée qui a fait craindre une atrésie de l'oesophage mais la sonde oesophagienne passe très facilement.

De plus, il a présenté 2 accès de cyanose qui ont nécessité de l'oxygène par intermittence.

Le 11.2.1962, l'examen montreun enfant hypotonique mais les réflexes archaïques sont présents : . Moro,
. grasping,
. marche
. poînts cardinaux

Le 12.2.1962, le poids est de 2.680 g. L'enfant eqt transporté à l'Hôpital Trousseau.

EXAMEN A L'ENTREE :

On est frappé par la morphologie particulière de l'enfant :

- rétrognathisme important , la lèvre inférieure vient en regard de la gencive supérieure,
- l'examen de la bouche montre la triade du syndrome de Pierre ROBIN,
- agénésie du maxillaire inférieur entraînant un rétrognathisme important ;
- glossoptose,
- très importante fente palatine occupant la moitié postérieure du voile du palais et réalisant une très large déhiscence permettant de voir la cloison des fosses nasales et une partie des cornets ;
- la partie antérieure du palais semble normale.

En cours d'examen, on note un mouvement de déglutition spontanée de salive.

- très légère cyanose des extrémités,
- pas de dyspnée,

On note un ictère débutant c'est-à-dire à la 36ème heure.

- Poumons : . auscultation } normales
  . percussion }
- Coeur : . pas de bruit anormal,
  . les fémorales sont perçues.
- Abdomen : . foie normal
  . rate non perçue.
- Système nerveux : les réflexes archaïques sont normaux :
  . Moro,
  . grasping,
  . marche.

Le tonus semble normal.

- les oreilles externes semblent normalement constituées ;
- les yeux sont normaux ;
- le périmètre crânien est de 31 cm.

Le reste de l'examen montre une autre malformation : malposition des orteils qui se recouvrent : le 2ème sur le 1er
le 4ème sur le 5ème

On décide de passer une sonde pour alimenter l'enfant et de le laisser en position verticale.

Le 13.2.1962 : ictère franc généralisé,
. bilirubine totale 170 mg.,
. le groupe sanguin de l'enfant est : A Rh+
. le test de Coombs est négatif,
. la réaction de Munck est positive.

On est donc probablement devant une incompatibilité sanguine de type ABO.

Le 14.2.1962 : l'enfant ne présente pas de troubles respiratoires est toujours gavé sans incident.

. l'ictère a légèrement foncé,
. l'examen neurologique reste normal,
. l'auscultation cardiaque, par contre, met en évidence un souffle systolique net à la pointe.

La bilirubine totale est à 180 mg.

Le 15.2.1962 : devant l'augmentation du taux de la bilirubine totale, dans le courant de la journé e, jusqu'à 244 mg., on décide de pratiquer une exsanguinotransfusion de 700 cc. de sang O Rh- qui sera très bien supportée.

Les trois journées suivantes, l'enfant, bien qu'un peu somnolent, garde des réflexes archaïques et un tonus saitsfaisants, tandis que le taux de bilirubine baisse lentement.

On ne note aucune gêne respiratoire, ni incident de gavage.

Le 19.2.1962 : enfant bien hydraté, moins ictérique, ne présentant aucun signe d'atteinte neurologique .

- persistance du souffle systolique net dans la région mésocardiaque.
- pas d'accès de cyanose, pas de gêne respiratoire,
- foie normal,
- rate non perçue.

Le 21.2.1962 : l'enfant va bien, a bon aspect, prend du poids régulièrement. On continue à nourrir l'enfant par gavage.

- pas de cyanose,
- l'ictère diminue, pas de signe d'anémie, pas de splénomégalie,
- pas de troubles neurologiques ;
- forme mineure de syndrome de Pierre ROBIN n'ayant pas entraîné jusqu'à présent de troubles respiratoires, mais l'enfant est toujours nourri par gavage.

Le 28.2.1962 : essai d'alimentation au biberon. L'enfant boit bien, ne présente pas de troubles de la déglutition ni de troubles respiratoires.

DOUZIEME OBSERVATION

- F... Frédérique, née à terme le 12.2.1962, poids de naissance : 3,300 g.

Entre dans le service du Professeur Agrégé ROSSIER à l'âge de 13 jours, le 25.2.1962, pour syndrome de Pierre ROBIN.

On ne trouve aucune anomalie dans les antécédents familiaux ni aucun incident pendant la grossesse. L'accouchement a été normal. Le cri a été presque immédiat après désobstruction du pharynx encombré de nombreuses mucosités. Il n'y avait pas de cyanose, l'enfant n'a pas été réanimé.

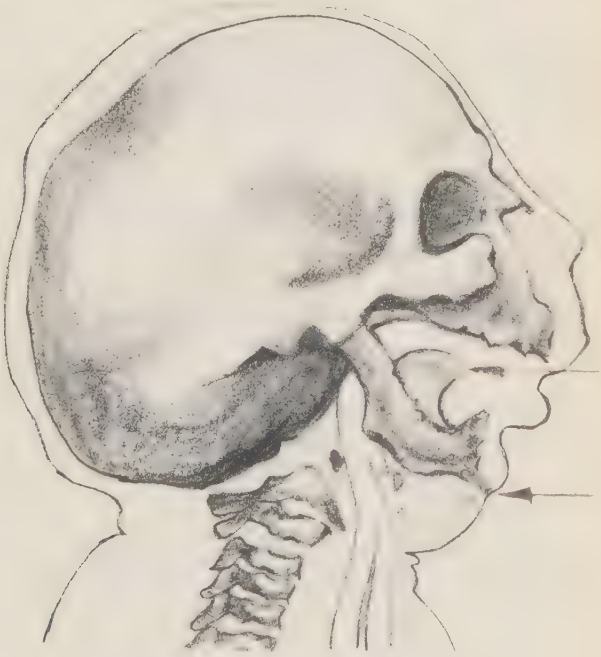

CAS N° 12.

Dès les premières heures, on note un encombrement pharyngé avec cyanose facile quand on ne maintient pas le décubitus ventral.

Au 3ème jour, le Docteur Bernard DUHAMEL est consulté , mais devant les troubles respiratoires assez bénins, il ne voit pas d'indication opératoire immédiate.

En fait, l'enfant est surtout entrée dans le service pour des difficultés d'alimentation. Plusieurs formes de tétine ont été essayées par la maman , mais l'enfant, depuis 3 jours, ne prend que 10 à 20 g. à chaque biberon.

A son entrée dans le service, elle pèse 3.090 g., son périmètre crânien est de 35,5 cm.

L'enfant est encore légèrement ictérique, semblant un peu dénutrie et la peau garde le pli.

D'emblée, on est frappé par l'hypoplasie du maxillaire inférieur. Le rétrognathisme est marqué, la langue rejetée en arrière et il existe une fente du voile membraneux.

A chaque inspiration, se creuse une dépression sternale accompagnée de tirage sus-sternal et qui s'améliore un peu quand on luxe le maxillaire inférieur en avant.

Le coeur et les poumons sont normaux . Le foie déborde de 1 travers de doigt et la rate n'est pas perçue.

Les réflexes archaïques sont sensiblement normaux, mais il existe une hypotonie inhabituelle chez un enfant de cet âge. Il n'y a pas de signe de Chvostek .

Le reste de l'examen ne trouve pas de malformation associée, en particulier au niveau des oreilles, des yeux et des doigts.

On décide de nourrir l'enfant par gavage et de la maintenir en position ventrale.

Le 27.2.1962, l'enfant a un bon état général, la prise de poids est satisfaisante : à 1 mois, elle pèse

3.500 g. Cependant, la canule de Mayo est gardée près du lit.

Le 12.3.1962, l'enfant continue à être gavée, la courbe de poids est régulièrement ascendante.

	ANTECEDENTS	ACCOU-CHEMENT	POIDS de NAISSANCE	TROUBLES RESPI-RATOIRES	DIFFICULTES d'ALIMENTATION	MALFORMATIONS ASSOCIEES	TRAITEMENT	EVOLUTION
N° 1 M...Dominique 9. 5. 1960	-	à terme normal	2.800 g.	+++	-	-	Médical	D.C.D. après 24 h. apnée
N° 2 G...Pascale 8. 12. 1960	Hydramnios	Post-terme réanimation	2.500 g.	+	++	oreilles	Incubateur O_2--position ventrale	D.C.D. 4ème jour apnée
N° 3 M...Eric 4. 3. 1961	Hydramnios	à terme cyanose	2.800 g.	+++	-	oreilles, yeux truncus antériosus	Procubitus O_2 Antibiotiques	D.C.D. 6ème jour H.C.méningée
N° 4 W...Evelyne 8. 7. 1956	Amaigrissement de 5 Kgs les 5 premiers mois	à terme normal	3.600 g.	-	+++	Hypertélorisme	gavage orthostatisme	Favorable satisfaisante à l'age de 5 ans
N° 5 C...Anne 27. 2. 57	Menace de F.C. à 1 mois lutogyl	à terme normal	3.600 g.	++	++	-	gavage canule de Mayo	satisfaisante après 6 mois
N° 6 H...Rénolde 22. 11. 1959	éruption au 3è mois de grossesse	à terme siège	2.370 g.	+++	++	arthrogrippose	gavage	satisfaisante après 5 mois
N° 7 C...Philippe 22. 2. 1960	-	à terme césarienne	3.800 g.	+++	++	-	suture lèvre-langue	satisfaisante après 4 mois
N° 8 G...Michel 9. 2. 1961	-	terme de 8 mois ½ normal	2.800 g.	++	++	-	suture lèvre-langue gavage	désunion de la suture - satisfaisante après 2 mois
N° 9 B...Michel 3. 8. 1961	-	à terme normal	3.050	++	+	-	suture lèvre langue	satisfaisante après 1 mois ½
N° 10 M...Claudio 13. 9. 1961	2 frères D.C.D. peu après naissance	césarienne	4.300 g.	++		-	suture lèvre-langue gavage	s.Hémorragique. Infect. pulmo. satisfaisante à 8m.

ETUDE CLINIQUE

Le syndrome de Pierre ROBIN se définit par une triade comprenant :

- un rétrognathisme par agénésie du maxillaire inférieur ;
- une glosssoptose responsable de la déglutition et des troubles respiratoires ;
- une fissure palatine postérieure.

ETIOLOGIE

- Aucune incidence du sexe ou de race n'a été relevée ;
- L'affection ne présente pas nettement un caractère héréditaire ou familial ; cependant, des malformations telles que fissure palatine, exophtalmie, surdité congénitale ont été parfois retrouvées chez les ascendants ;
- on connaît plusieurs cas familiaux du syndrome de Pierre ROBIN,
  - soit des cas dont le diagnostic a été posé de façon certaine,
  - soit, des cas de mort dans les premiers jours par détresse respiratoire inexpliquée dans quelques fratries d'enfants atteints de la maladie (cas de l'enfant M.. Claudio).
- le déroulement de la grossesse est habituellement normal. Cependant, LAWTON SMITH insiste sur la fréquence d'incidents mineurs dans le premier trimestre de la grossesse (grippe, infections respiratoires virales, petites métrorragies). Dans nos observations, nous relevons une albuminurie transitoire, une rubéole dans l'entourage, une éruption érythématopapuleuse, un traitement par extraits thyroïdiens.

Un hydramnios a été noté dans deux de nos observations, fait qui avait déjà été cité par STEIGRAD et nous le relions au fait sur lequel plusieurs auteurs et, en particulier Monsieur le Professeur Agrégé ROSSIER, ont déjà attiré

l'attention, que l'excès de volume amniotique était un signe d'atrésie haute du tube digestif entraînant l'absence de déglutition ou d'absorption de ce liquide. Ici, l'obstruction du pharynx par la langue ptosée joue un rôle analogue.

- l'accouchement s'est généralement déroulé sans incident ;
- le poids de naissance est souvent inférieur à la normale, que l'enfant soit né un peu prématuré ou à terme.

SIGNES CLINIQUES

Les différentes observations que nous avons rassemblées montrent bien que divers degrés de gravité peuvent être rencontrés.

Nous décrirons d'abord la forme majeure.

Cette forme majeure donne lieu, dès les premiers jours de la vie, à deux ordres de symptômes :

1.- DES TROUBLES RESPIRATOIRES :

Parfois, dès la naissance, on note un état de choc avec cyanose et bradypnée inspiratoire avec tirage.

Dans les jours qui suivent la naissance, peut s'installer un état de détresse respiratoire avec respiration rapide et superficielle et cyanose permanente et l'on peut assister à des apnées qui, dans plusieurs observations, furent responsables de la mort de l'enfant ; à un degré moindre, le rythme respiratoire est irrégulier et demande une surveillance vigilante de l'enfant dont la lutte respiratoire se manifeste par une sorte de stridor.

Enfin, l'auscultation pulmonaire met fréquemment en évidence des rôles d'encombrement bronchique mais pas de signes en foyer.

2.- DES TROUBLES DE DEGLUTITION :

La première tentative d'alimentation donne lieu à un accès de suffocation avec rejet des liquides, cyanose et troubles respiratoires.

Une hypersialorrhée est fréquente et les accidents de déglutition se reproduisent à chaque tentative d'alimentation au biberon et l'on est rapidement amené à nourrir l'enfant uniquement par gavage.

Dès l'inspection, l'examen de l'enfant permet d'évoquer le diagnostic :

- Le rétrognathisme donne au faciès ; souvent un peu bouffi, un profil caractéristique. Le retrait du maxillaire inférieur empêche la fermeture complète de la bouche, réalisant "la bouche en forme de squale". L'arc mandibulaire se situe très en arrière de l'arc maxillaire supérieur.

L'examen de la cavité buccale montre :

- une fissure palatine large, portant sur le palais postérieur sans division palatine complète et sans bec de lièvre. Cette fissure palatine caractéristique du syndrome manque dans l'une de nos observations. Il semblerait exister dans ces cas une hypotonie marquée du voile qui ne pourrait donc pas empêcher la chute de la langue en arrière.

- la glossoptose : élément essentiel du syndrome est facile à reconnaître dans les cas typiques ; à l'ouverture de la bouche, la langue semble ramassée sur elle-même, enfoncée dans la cavité buccale, sa pointe, relevée, vient se loger entre les bords de la fissure palatine et parfois la langue est enclavée dans les fosses nasales.

  Cette glossoptose est plus ou moins accentuée et son rôle dans la survenue des troubles respiratoires peut, dans certains cas, être discuté.

  Cependant, l'amélioration des troubles respiratoires quand on place l'enfant en procubitus (ce qui revient à faire basculer la langue en avant) est en faveur du rôle joué par la glossoptose dans ces troubles respiratoires.

Une radiographie du crâne de profil peut montrer la rétrognathie et préciser l'importance de la glossoptose traduite par le refoulement de l'épiglotte par la base de la langue.

Enfin, l'examen recherche des malformations associées.

EVOLUTION

Nos observations permettent de constater la gravité de l'évolution spontanée dans les formes sévères. Elle reste très hasardeuse au cours de la période néonatale et le risque de mort subite est très grand dans les premiers jours. Même si les crises d'asphyxie et les troubles de deglutition semblent bares, même si l'enfant est placé en procubitus et sous surveillance étroite il peut être trouvé mort à la suite d'une apnée (cas n° 2).

STEIGRAD cite, sur 10 cas non traités chirurgicalement, 3 morts survenues dans les premiers jours de la vie.

Dans notre cas n° 1, la mort est survenue le premier jour de la vie, dans le cas n° 2, le 5ème jour, dans le cas n° 3, le 7ème jour.

Le cap de ces premiers jours dépassé, le risque de mort subite devient moins grand. Cependant, l'évolution au cours des premiers mois peut être marquée par des accidents. L'enfant est anxieux, agité, mal à l'aise, avec de fréquents accès de cyanose. L'alimentation est rendue très difficile par les troubles de déglutition, ce qui entraîne un retentissement important sur la croissance staturo-pondérale. Cette hypotrophie peut être telle qu'en dehors de toute urgence devant un accident asphyxique, on peut être amené à faire pratiquer une intervention réalisant une suture muqueuse lèvre-langue. C'est le cas de notre observation n° 7 qui, à 2 mois, ne pesait que 3.900 g. pour un poids de naissance de 3.800 g. A la suite de l'intervention qui empêchait la glossoptose, la croissance de l'enfant est devenue rapidement satisfaisante et il a pu être confié à sa mère.

Des complications respiratoires récurrentes surviennent par accident de déglutition ; elles associent des troubles de ventilation, des infections respiratoires graves comme dans l'observation n° 10. Et, dans ces cas, l'intervention ou le gavage seuls permettent d'atteindre l'âge de 4 ou 5 mois, moment où les troubles auront disparu.

On voit donc que la mort peut encore survenir , soit par bronchopneumonie, soit après une longue période d'inanition. Une longue hospitalisation avec une surveillance de tous les moments a toujours été nécessaire pour les enfants qui ont survécu.

Après ces premiers mois critiques, les troubles respiratoires et de déglutition s'atténuent peu à peu ; c'est ainsi que l'on passe progressivement du gavage à l'alimentation par la bouche (cas n° 4, n° 5, n° 6).

Vers la fin de la première année, la morphologie du maxillaire inférieur est sensiblement normale. Nous avons pu suivre notre cas n° 4 depuis 5 ans et nous avons constaté, qu'après les 6 premiers mois où l'alimentation fut particulièrement pénible, ne pouvant être effectuée que par gavage, l'enfant a eu ensuite une croissance staturo-pondérale satisfaisante. Elle a subi, à 18 mois, la cure de division palatine et à 3 ans ½, il ne restait plus qu'un rétrognathisme très discret qu'un traitement orthodontique (bien que suivi irrégulièrement) a corrigé rapidement en un an.

LES FORMES CLINIQUE

LES FORMES CLINIQUES MINEURES

Elles sont reconnues à l'occasion d'accès de bradypnée inspiratoire pouvant s'accompagner de cornage et surtout à l'occasion de difficultés d'alimentation. C'est dans ces formes que le diagnostic peut être plus difficilement posé ; cependant, même si le rétrognathisme est plus ou moins accentué, la morphologie faciale de ces enfants doit faire examiner attentivement la cavité buccale à la recherche de la division palatine et de la glossoptose.

Bien que ces enfants se présentent dans un tableau moins dramatique que dans les formes sévères décrites plus haut, ils doivent être surveillés soigneusement car les risques d'asphyxie et de troubles de déglutition sont les mêmes.

LES FORMES AVEC MALFORMATIONS ASSOCIÉES

Méritent un chapître spécial car leur pronostic dépendra également de la malformation qui vient s'ajouter au syndrome de Pierre ROBIN. Certaines mettent immédiatement en jeu le pronostic vital ; c'est le cas des malformations cardiaques dont toutes les formes peuvent se voir (truncus aorticus dans l'observation n° 3).

Des malformations diverses peuvent être rencontrées :

- laryngomalacie,
- malformations rénales (cas n° 3), ou des voies urinaires,
- arthrogrippose,
- malformations des doigts et des orteils,
- anomalie du tractus digestif,
- microcéphalie (cas n° 9).

Une étude particulière doit être réservée pour deux ordres de malformations :

- LES MALFORMATIONS DES OREILLES :

Retrouvées dans les cas n° 2 et 3, portant soit sur l'oreille externe, soit sur l'oreille moyenne. Le pavillon de l'oreille externe peut être anormalement développé, peu ourlé, ou, au contraire, atrophié.

Il peut exister une ébauche d'oreille accessoire, au-dessus de l'oreille ou une fistule pré-auriculaire. Le conduit auditif externe peut être atrésié ou anormalement coudé. L'implantation basse des oreilles est souvent signalée ; elle est difficile à affirmer devant le manque de proportion dans les volumes de la tête entraînée par la rétrognathie. Une surdité congénitale peut témoigner d'une malformation de l'oreille moyenne. En fait, la constatation d'une surdité chez un enfant ayant présenté un syndrome de Pierre ROBIN peut témoigner de deux étiologies possibles :

- une atteinte de l'enclume et du marteau dépendant embryologiquement du premier arc branchial ;
- soit à de fréquentes otites suppurées entraînées par la présence de la fissure palatine.

- LES ANOMALIES OCULAIRES :

Seul un hypertélorisme est retrouvé dans nos observations (cas n° 3 et n° 4). Mais, LAWTON SMITH et STOWE de Baltimore, relatent la fréquence des lésions oculaires associées (dans 13 cas sur 39).

Il s'agit : . d'exophtalmie,
. de strabisme,
. de cataracte congénitale,
. de myopie congénitale ,
. de décollement de la rétine,
. de microphtalmie.

DIAGNOSTIC

- L'ATRESIE DE L'OESOPHAGE :

Mérite une place toute particulière dans le diagnostic du syndrome de Pierre ROBIN. Les deux affections présentent plusieurs signes communs qui associent des accès de suffocation et des troubles de la déglutition lors de la première tentative d'alimentation. On retrouve une hypersialorrhée notable et parfois même la notion d'un hydramnios.

Dans nos observations n° 2, n° 3 et n° 11, le diagnostic d'atrésie de l'oesophage avait été évoqué et n'a été rejeté qu'après passage d'une sonde demi-molle dans l'oesophage montrant la perméabilité de ce conduit.

- TOUTES LES CAUSES DE DEFAILLANCE RESPIRATOIRE AIGUE du nouveau-né doivent être envisagées :

. l'hémorragie méningée qui peut associer des troubles du rythme respiratoire, de la cyanose, des troubles de la succion et de la déglutition ;

- l'aspiration massive de liquide amniotique où les troubles respiratoires se manifestent dès la naissance avec installation rapide de signes d'infection grave ;
- l'atélectasie plus fréquente chez le prématuré ;
- la maladie des membranes hyalines qui survient dans les douze premières heures de la vie et où la gravité des troubles respiratoires fonctionnels contraste avec la pauvreté des signes d'auscultation ;
- une hernie diaphragmatique volumineuse où une partie des viscères abdominaux comprime les poumons et provoque de graves déplacements du médiastin ;
  Là encore, la première tentative d'alimentation risque d'aggraver les troubles respiratoires préexistants ;
- les cardiopathies congénitales entraînant dyspnée et cyanose.

- Enfin, il faudra essayer d'éliminer les autres causes d'obstacles au niveau des voies respiratoires supérieures :
  - le stridor laryngé congénital en sachant que la glossoptose peut réaliser un tableau de stridor,
  - les malformations du larynx ;
  - une macroglossie ;
  - un kyste de la base de la langue qui donne les mêmes troubles que la glossoptose.

- Dans certains cas, il sera difficile de faire la distinction entre les troubles respiratoires entraînés par la glossoptose et ceux qui sont dus aux lésions associées, soit malformation cardiaque, soit hémorragie méningée ; mais, en cas de glossoptose, seule la mise en position ventrale de l'enfant ou la luxation en avant de la mâchoire inférieure ou mieux la traction de la langue améliorent rapidement les troubles respiratoires.

Bien que l'aspect morphologique soit un peu différent , on pourrait hésiter devant la morphologie faciale de ces enfants entre le syndrome de Pierre ROBIN et le syndrome décrit en 1944 par FRANCESCHETTI et ZWAHLEN et qui porte le nom de dysostose mandibulo-faciale : ce syndrome associe :

- une inclinaison antimongoloïde des fentes palpébrales avec angulation des paupières inférieures et hypoplasie des os malaires ;
- des malformations de l'oreille externe ;
- une hypoplasie du maxillaire inférieur avec macrostomie ;
- possibilité d'association à d'autres malformations congénitales :
  - fissure du palais,
  - lésions squelettiques,
  - lésions cardiaques.

Il s'agit d'un arrêt du développement des deux premiers arcs branchiaux au cours des 7ème, 8ème, ou 9ème semaines de la vie foetale et, à côté de cet arrêt de développement, il se produit dans la région des bourgeons nasaux un développement exagéré qui est responsable de la suppression de l'angle naso-frontal.

Enfin, il semble bien que l'hérédité soit le seul facteur responsable dans un grand nombre de cas ; l'étude des arbres généalogiques des cas familiaux rapportés dans la littérature montre qu'il s'agit d'une hérédité dominante irrégulière liée aux autosomes.

HALLERMAN et STREIFF ont également décrit un syndrome de dysostose mandibulo-faciale associant :

- microcéphalie,
- micrognathisme,
- malformations oculaires

donnant un aspect de tête d'oiseau.

TRAITEMENT

Le tableau de défaillance respiratoire aiguë rencontré dans certaines observations de Syndrome de Pierre ROBIN demande un traitement d'urgence ; le pronostic vital est alors en jeu. Suivant la gravité des cas, plusieurs modes de traitement peuvent être appliqués.

MÉTHODES

TRAITEMENT MEDICAL :

Dès que l'on a reconnu la glossoptose, le nouveau-né doit être placé sur le ventre et sera surveillé attentivement et de façon permanente pour permettre le traitement immédiat d'un accès de suffocation possible ; le traitement de cet accès consistera à réduire la glossoptose en luxant le maxillaire inférieur en avant ; de plus, on peut s'aider de la canule de Mayo (cas n° 5) , pratiquer une traction dela langue en avant ; tous ces gestes seront complétés par l'oxygénothérapie.

L'alimentation de l'enfant sera d'abord effectuée par gavage que l'on essaiera de remplacer le plus vite possible par la têtée au biberon en position orthostatique. La têtée est préférable au gavage car il semble bien que les mouvements de succion de l'enfant favorisent la croissance du maxillaire inférieur.

ELEY et FARBER avaient proposé une traction mécanique sur le maxillaire inférieur cherchant ainsi à corriger le rétrognathisme. Mais devant les difficultés techniques de cet appareillage, et la médiocrité des résultats obtenus, cette méthode a été abandonnée.

Si la division palatine est très large, on peut utiliser une tétine spéciale, très longue, dite "tétine de veau", semblable à celle utilisée dans les becs de lièvre. On diminue ainsi le risque de reflux de lait dans les trompes d'Eustache avec la possibilité d'otite.

TRAITEMENT CHIRURGICAL :

Plusieurs techniques ont été proposées :

- La méthode de DOUGLAS consiste à suturer la muqueuse de la face inférieure de la langue à la gencive et à la face interne de la lèvre inférieure; pendant les dix premiers jours, le contact intime de la langue et de la lèvre inférieure est assuré par une suture de tension élastique, non coupante (fil de nylon passant par 2 tubes en caoutchouc, l'un sur la face supérieure de la langue, l'autre sur la face inférieure de la lèvre inférieure). Après 4 mois, la langue peut être libérée et la muqueuse est reconstituée par une plastie en Z.

- La méthode de DUHAMEL est plus simple; elle consiste en la transfixion de la base de la langue par deux gros crins de Florence que l'on fait passer au travers de la joue et qu'on fixe sur des bourdonnets placés dans un pli cutané sous-jacent à la commissure labiale. En un mois parfois le résultat parait assuré; la langue est plus musclée et charnée, la fente palatine s'est rétrécie et sera opérée vers 18 mois. (Fig. 1 et 2)

- ROUTLEDGE, dans une publication de 1960, apporte quelques modifications à ces techniques. Il sépare la langue en sa partie médiane, c'est-à-dire la rend bifide pour obtenir une meilleure fixation antérieure; une plastie ultérieure visera à rendre une morphologie normale à la langue pour éviter les troubles de la phonation.

TRAITEMENT ORTHODONTIQUE :

Par le port d'appareil, il corrige les défauts de l'articulé dentaire.

LES INDICATIONS DU TRAITEMENT

Les indications du traitement seront très diverses suivant la gravité des manifestations du syndrome de Pierre ROBIN.

On peut d'abord faire un essai de surveillance médicale étroite pendant 24 à 48 heures. Il faudra que l'oxygène puisse être branché rapidement ; on gardera près du lit de l'enfant un appareil à aspiration, une canule de Mayo, des analeptiques cardio-respiratoires pour être prêt à intervenir en cas de suffocation aiguë ou d'apnée. Dans plusieurs observations, cette simple surveillance a permis de franchir le cap des premiers mois.

Cependant, même en cas d'amélioration.l'indication chirurgicale peut être discutée car un accident dramatique imprévisible est toujours possible les premiers jours. Notre cas n° 2 en est un exemple significatif. C'est l'importance de la glossoptose et la gravité des troubles respiratoires qui amèneront à pratiquer l'intervention sans attendre l'accident grave qui risque d'être irréversible.

Enfin, une autre indication à l'intervention est l'hypotrophie due aux difficultés d'alimentation.

Mais on a constaté que, si l'intervention empêche les accidents respiratoires et les troubles de la déglutition, elle peut entraîner des délabrements de la langue par lâchages successifs des sutures. Par la suite, ces délabrements peuvent donner des troubles de la phonation qu'une plastie ne pourra pas toujours améliorer. D'autre part, la suture langue-lèvre inférieure a tendance à accentuer le rétrognathisme (cas n° 4).

Enfin, une contre-indication à l'intervention est donnée par l'association au syndrome de Pierre ROBIN de malformations graves et incompatibles avec la vie (cas n° 3).

LES RÉSULTATS DU TRAITEMENT

MEDICAL :

Dans les cas graves, le gavage ne semble pas devoir être conseillé car on supprime ainsi les mouvements de succion de la langue, mouvements actifs qui rétablissent un meilleur équilibre musculaire dans la bouche et favorisent la croissance du maxillaire inférieur.

Dans la mesure du possible, on essaiera donc d'attendre l'âge de la cure de la division palatine , c'est-à-dire 18 mois, grâce au procubitus et aux têtées orthostatiques.

CHIRURGICAL :

- La suture langue-lèvre inférieure permet de remédier dans les cas graves à l'état d'asphyxie par glossoptose qu'aucun moyen médical n'avait pu réduire. D'autre part, elle rend possible la têtée permettant d'éviter le gavage, et l'âge de la cure de division palatine peut être atteint dans de bonnes conditions de croissance staturo-pondérale. Mais il ne s'agit que d'un traitement d'attente car il ne corrige pas le rétrognathisme.

- C'est seulement la cure de la division palatine qui corrigera le rétrognathisme.

A propos des divisions palatines, le Docteur PSAUME a constaté qu'avant la staphyloraphie, l'absence des parois supérieure et postérieure de la cavité buccale entraîne des anomalies de position de la base de la langue qui recule et s'élève anormalement. Cette position postéro-supérieure de la langue entraîne des troubles de l'équilibre musculaire au niveau de la bouche et le maxillaire inférieur est attiré en arrière par la langue d'où le rétrognathisme.

Dans ces cas, il est important de voir si, au cours des mouvements de succion, cette position anormale se corrige, ce qui diminuerait les troubles d'équilibre musculaire. C'est pourquoi il faut préférer les têtées en orthotatisme au gavage.

Mais, c'est surtout après la cure de division palatine que le rétrognathisme s'atténuera ; en effet, l'intervention en reconstituant la paroi supérieure de la cavité buccale, rétablit les conditions anatomiques d'un équilibre musculaire buccal satisfaisant.

L'âge de 18 mois choisi pour la cure de division palatine permet d'utiliser la malléabilité du maxillaire inférieur dont le potentiel de croissance est encore assez mal connu. Une intervention plus précoce ne semble pas souhaitable et l'on a pu voir un cas d'hypercorrection avec un léger prognathisme lors d'une cure de division palatine effectuée trop tôt.

ORTHODONTIQUE :

Il achève, dans la mesure du possible, la correction du rétrognathisme (cas n° 4).

CONCLUSIONS

Nous avons réuni 12 observations de Syndrome de Pierre ROBIN chez le nouveau-né, et c'est à cet âge que des troubles respiratoires aigus peuvent poser un problème thérapeutique d'urgence.

Si certains arguments plaident en faveur d'une embryopathie, l'hypothèse d'une génopathie ne peut être éliminée puisque, dans quelques cas, on peut retrouver chez les ascendants des malformations portant sur le premier arc branchial.

Le déroulement de la grossesse se fait généralement sans incident et le plus souvent l'accouchement est normal.

L'attention sera plus ou moins rapidement attirée sur les malformations qui composent le Syndrome de Pierre ROBIN, c'est-à-dire :
- le rétrognathisme,
- la glossoptose,
- la division palatine.

Elles peuvent entraîner des troubles de gravité variable.

La forme majeure, avec troubles respiratoires et troubles de la déglutition, met en jeu le pronostic vital : une thérapeutique d'urgence s'impose.

Dans les formes mineures avec stridor, difficultés d'alimentation et possibilité d'infections respiratoires, c'est le retentissement sur la croissance staturo-pondérale qui domine.

Enfin, dans certains cas, la symptomatologie et le pronostic dépendent surtout de la gravité des malformations associées, cardiaques en particulier.

C'est surtout devant les formes majeures que se pose le problème du diagnostic étiologique de toute défaillance respiratoire aiguë du nouveau-né en mettant au premier plan la discussion avec une atrésie de l'oesophage.

Il faut reconnaître, le plus rapidement possible, que ces troubles sont dus à la glossoptose puisqu'un traitement approprié a permis la survie de plusieurs enfants.

Dans les 6 premiers mois, u n traitement médical permet de remédier aux conséquences de la glossoptose. Il consiste à maintenir l'enfant en procubitus et à l'alimenter soit par gavage, soit par têtées en orthostatisme ; pendant ce traitement, l'enfant doit rester sous surveillance stricte en milieu hospitalier.

En cas d'échec, les accidents aigus doivent faire envisager un traitement chirurgical pour permettre à l'enfant de passer le cap difficile des premiers mois.

A 18 mois, la cure de division palatine rétablit un meilleur équilibre musculaire dans la bouche,en particulier au niveau du maxillaire inférieur, qui est encore malléable. Après un recul de quelques années, on a pu constater que la morphologie faciale des enfants ayant présenté un syndrome de Pierre ROBIN à la naissance était devenue sensiblement normale.

Devant l'efficacité du traitement, qui dans la plupart des cas doit permettre une évolution favorable, nous devons songer au Syndrome de Pierre ROBIN comme étiologie possible des défaillances respiratoires ou des troubles de déglutition du nouveau-né.

VU et PERMIS d'IMPRIMER,

Le RECTEUR de l'ACADEMIE de PARIS :

J. R O C H E

Le DOYEN de la FACULTE de MEDECINE de PARIS :

L. B I N E T

Le PRESIDENT de la THESE :

M. L E L O N G

BIBLIOGRAPHIE

BAJPAI P.C. & DIKSHIT S.K.
Micrognathia with cleft palate : Pierre ROBIN Syndrom.
The Indian Journ. of Child Health (Bombay)
1958, 7 - 5, 320-323.

BEERS, MORRISON D. & PRUJANSKY S.
The growth of the head of an infant with mandibular micrognathia, glossoptose and cleft palate following the BEVERLY DOUGLAS operation
Plastic and reconstructive surgery (Baltimore)
1955 - 16-3 : 189-193.

BELTRAM J.
Micrognathismo congenito con glossoptosis y microglossia con dextracardia y heredo ataxia
arch. Pediatric - Uruguay
1960 - 21 : 505-520.

BERNATHOVA Maria
Un cas de syndrome de Pierre ROBIN (Glossoptose)
Pédiatriche Lisky (Prague) (résumé en anglais)

BOUVET Jean-Marie
Contribution à l'étude de la déglutition et de son influence sur la morphologie des maxillaires.
Thèse Paris 1953.

BRINDEAU
1.- Deux cas d'atrophie du maxillaire inférieur.
Bulletin de la Sté d'obstétr. de Paris 1910 - 7.

2.- Atrophie congénitale du maxillaire inférieur.
Bulletin de la Sté d'Obstétr. et de Gynécologie
1922 - 5.

3.- de l'hypognathisme congénital.
Leçons du Jeudi soir de la Clinique Tarnier, 1937.

BRODIE A.G.
On the growth of the human head from the 3rd month to the 8 th year of life.
American journal Anat. 68,209,1941.

BURGUERA B. & DOMINGUEZ
Communication de un caso de sindrome de Pierre ROBIN
Revista espagnola de Pediatria (Saragosse)
1957-13-76 : 475-480.

CALLISTER A.C.
Hypoplasia of the mandible
American journal of Diseases of children
1937-53 : 1057-1059.

CARON M.J.
Constricting vascular rings
Journal of Pediatria 1949-34-155.

CAUHEPE
La croissance du maxillaire, la rétrognathie mandibulaire.
Encyclopédie médico-chirurgicale Stomatologie

CERNEA & CHATEAU
Observations concernant la croissance mandibulaire
Revue de stomatologie Paris, 1955-56-4 : 281-290.

CHAMPION , RANDELL
Treatment of cleft palate with micrognathia
British Journ. of plastic surgery (Edimbourg)
1956-8-4 : 283-290.

DAVIS A.D. & DUNN R.
Micrognathia
American Journal of disease of children 1953-45 :799

DEGENHARDT K.H.
Zschr. Vererb. u. Koust. Lehre
1950-29-791.

DE TONI E.
Minerva Pediatria 1954-6-904.

DOUGLAS B.

1.- The treatment of micrognathia associated with obstruction by a plastic procedure .
Plastic and reconstructive surgery 1946-1-300.

2.- A further report on the treatment of micrognathia with obstruction by a plastic procedure
Plastic and reconstructive surgery 1950-5:113

3.- The treatment of micrognathia with obstruction by a plastic operation
Lyon chirurgical 1956-420.

DUHAMEL

Chirurgie du nouveau-né et du nourrisson.
MASSON.

ELEY, CANNON & FARBER

Hypoplasia of mandible
American journal of Diseases of children 1950-39
1167-1175.

FANCONI & WALGREEN

Lehrbuch der Paediatrie

FEBRE

Le nouveau-né
Bibliot. de Théeap. Médical. DOIN 1959.

FISCHER H.

1.- Les dysmorphies congénitales cranio-faciales
1929 - VIGOT.

2.- La glossoptose
1932-VIGOT.

FRANSCHETTI A., KLEIN D.

Acta ophtalmologia
1949 -27-144.

GANDOLFO Caramelo

Sindrome di ROBIN. Studio clinico et anatomo-pathologico di un caso
Il lattente (Parme) 1957-28-1 : 46-51.

GERLACH H.

Klinische Erjahrungen ueber die Korrelation von Mandatumug und Kiefer anomalien
Deutsche Zahnartzliche Zeitschrift (Munich)
1953-8-17 : 974-985.

GIROUD A. & MARTINET
Revue de Stomatologie
1956 n°7-8.

GISIMONDI A.
Le sindrome micrognathia congenita, glossoptose, stridore, contribute alla conoscenza della malformazione congenite .
Prat. Pediatr. 1931-9 : 275-283.

GRANRUD Helge
Nordisk Medicin (Stockolm)
1953-49-1 : 21-22 (résumé en anglais)

HÖVELS O.
Zschr. f. Kinderhlem 1953-75 : 532-568.

IVY R.H.
Congenital and acquired defects and deformities of face and jows.
Review of the litterature Int. Abstr. Surg.
1937-64 : 433.

IZARD
La pratique stomatologique
Traité d'orthodontie p. 488.

JASO E.
El sindrome de P. ROBIN (Con motivo de un caso
Revista espanola da Pediatria (Saragosse)
1955-11 : 4, 461-468.

KEIBEL F.K.J., and MALL F.P.
Manuel of human embryology (Philadelphia)
J.B. Lippincott Company 1910, vol. 1, p. 86.

KEISER D.

Glossoptosis due to congenital hypognathia
Genec-kundigue gids (La Haye) 1954-32 -12
227-230.

KINAST H.

Uber eine hypoplasie der linken Unterkieffer,
hälfte mit syngenetichen Begleitsfehlbildengen
Österreichiche zeitschrift für stomatologie (Vienne)
1955-52-2 : 87-97.

KISKADDEN W.S. & DIETRICH S.

Review of the treatment of micrognathia
Plastic and reconstructive surgery (Baltimore)
1953-12-5 : 354-373.

LANNELONGUE

Affections congénitales de la tête, du cou. 1891, p.422

LAPAGE C.P.

Micrognathia in the newborn
Lancet 1937-1 : 323-324.

LARDELLI A.

Sindrome de P. ROBIN A Proposito de dos casos
Revista espanola de Pediatria (Saragosse)
1955-11-5-6 : 601-610.

LAURENS G.

Otorhino-laryngologie du praticien
MASSON 1956.

LAWTON J., SMITH & Fred R. STOWE

The Pierre ROBIN Syndrome (glossoptosis, micrognathia
cleft palate)
A review of 39 cases with emphasis on associated
ocular lesions
Padiatrics 1961 - 27 : 128.

LE POIVRE M.

Anomalies dento-cranio-faciales.
MASSON, Paris 1954.

LE VIGNAC J.
Sur certaines anomalies de forme de la mâchoire inférieure. Leurs conséquences et leur traitement La micrognathie et la microgénie.
Semaine des Hop. Annales de Chirurgie 1955-18-1 : C 37-C 42.

LLEWELLYN J.S. & BIGGS A.D.
American Journal of Dis. of children 1943-65 :440.

LONGHIRE W.P. & SANDFORD M.C.
Stimulation of the mandibular growth in congenital micrognathia by traction
Am. Journ. of dis. of child. 1949-78 : 750-754.

LOWENTHAL
Etude sur le développement et l'ossification du maxillaire inférieur chez l'homme.
MALOINE 1923.

MACKENZIE J.
The first arch. syndrome.
Arch. of dis. of child. 1958-33 : 477.

MAUMENEE A.E.
The pathogenesis of congenital associated with glossoptosis and palatum fissum.
Pediatrics 1948-2 : 685-687.

MITCHELL-NELSON'S.
Textbook of Pediatrics Ed. V
1950 SAUNDERS C° p. 766.

NICOLAS Pietro
1.- L'ipoplasia della mandibula con glossoptosi (sindrome de P. ROBIN) quale causa di cornage nel lattente
La clinica pediatrica,Bologne. 1955-37-5 : 378-392.

2.- Considerazioni patogenltiche sulla sintomatologica presentata dei lattenti affeti da micrognasia e glossoptosi
La clinica pediatrica - Bologne. 1955-37-9 :669-681.

NISENSON A.J.
Pediatrie 1948-32 : 397.

POHL D.
Pierre ROBIN syndrome
Clinical proceeding of the Children Hospital
Washington. 1956-12 : 265-269.

POTOTSHNIG
Syndrome de P. ROBIN
O.R. Laring Ital. 1961-tome 30 n° 1, p.61-76

PRUJANSKY S. & RICHMOND J.B.
Growth of the mandible in infant's with micrognathia
clinical ; implications.
Am. Journ. of disease of child. 1954-88 : 29-42

PSAUME J.
A propos des anomalies faciales associées à la
division palatine
Sem. des Hop. 1957-33-1 : CP 3 - CP 11.

RISTOW W.
Mikrogenie mit glossoptose und stridor congenitus
H N O (Berlin) 1956-57-6-4 : 97-100.

ROBIN Pierre

1.- Eumorphie : la glossoptose
Semaine dentaire 1929-166 - XXI.

2.- La glossoptose, un grave danger pour nos enfants
1929 DOIN.

3.- Le glossoptorisme et son traitement
Revue odontologique 1931-52-4 : 233-240.

4.- L'hypotrophie mandibulaire chez le nourrisson.
Ses dangers. La glossoptose Traitement
Revue d'otonlogie 1931- 69 : 499-515.

5.- Glossoptosis due to atresia and hypotrophy of the
mandible
Am. Journ. of dis. of child. 1934-48 : 541-547.

ROUTLEDGE
The Pierre ROBIN syndrome
Brit. Plastic Surg. Journ. 1960 : 204-218.

SARRADE-LOUCHEUR
Contribution à l'étude de l'obstruction linguo-épiglottique par chute de la langue en arrière chez des nouveaux-nés présentant des malformations congénitales associées.
Thèse Paris, 1957 n° 359.

SCHWARTZ L.
Ateliosis of mandibula r arch. Critical comment on glossoptosis due to micrognathia . Syndrome of P. ROBIN
Arch. otolaryngol. 1940-31 : 491.

SHUKOWKI W.P.
Zur actiologie des stridor inspiratus congenitus
Yahrb F. Kinderheilk. 1911- 73 : 459.

SJOLIN S.
Hypoplasia of the mandible as a cause of respiratory difficulties in the infant.
Acta pediatrica 1950 - 39 : 3.

SMITH J.L., CAMANAUGH J.J.A. & STOWE F.P.
Ocular manifestations of the Pierre ROBIN syndrome
Arch. Ophtal. 1960-63 : 984.

STEIGRAD J.
Pierre ROBIN Syndrome
The medical journal of Australia (Sidney) 1957 - II 682-683.

SULAS V.
Rass. Ital. Med. Chir. 1953,2 : 175.

TAKAHASHI W.Y.
Am. Journ. of Dis. Child. 1946, 72 : 239.

TAVARES Armada

A glossopescia de Duhamel na glossoptose de recem nascido.
Revista portuguesa de Pediatria e Puericultura (Lisbonne) 1957-20-5-6 : 96-102.

THOMA K.H.

Oral pathology
Ed. IV 547 St-Louis (Masby).

ULRICH O., FREMEREY, DOHNA H.

Ophtalmologica, 195 - 73 : 125.

VACHEZ Léon

Thèse Paris 1957.

VEAU V.

Division palatine (Masson) 1931.

VEAU V., et LECER L.

Nouveau précis de pathologie chirurgicale 1949 (Masson) 157.

WARKANY J.A.

Pediatr. 1944-25-476.

WEISENGREEN H.H. & SORSKY E.D.

Congenital hypoplasia of the mahdible
Journal of Pediatrics 1940 -10 : 482-486.

ZUNIN Carlo

La sindrome micrognathia, palataschisi et glossoptosi (sindrome di P. ROBIN) Dello studio clinico et anatomapatologico di due casi.
La pediatrica (Naples) 1955-63-1 : 59-67.